第30回
関東臨床細胞学会学術集会
プログラム抄録集

細胞診と芸術の秋

葛飾北斎 冨嶽三十六景 甲州犬目峠（山梨県立博物館所蔵）

会 期●2016年 9月10日［土］

会 場●山梨県立文学館

会 長●加藤良平 山梨県臨床細胞学会 会長
山梨大学医学部人体病理学講座 教授

第30回
関東臨床細胞学会学術集会

ー症例から学ぶ細胞診断のパラダイムシフトー

プログラム抄録集

会期●2016年9月10日

会場●山梨県立文学館
山梨県甲府市貢川一丁目5-35

会長●加藤良平 山梨県臨床細胞学会　会長
山梨大学医学部人体病理学講座　教授

URL　http://jscc-k30.umin.jp/

INDEX

●会長挨拶…… 1

●会場へのアクセス…… 2

●会場案内図…… 3

●ご案内…… 4

●日程表…… 8

●プログラム…… 9

●抄　録

特別講演…… 15

美術講演…… 16

教育講演…… 17

一般演題…… 23

●運営委員名簿…… 34

●協賛企業一覧…… 35

ご　挨　拶

第 30 回関東臨床細胞学会学術集会
会 長　**加藤　良平**　山梨大学医学部人体病理学講座教授

この度、「第 30 回関東臨床細胞学会学術集会」を平成 28 年 9 月 10 日（土）、山梨県立文学館において開催させて戴くこととなりました。大変光栄であるとともに、その責任の重さを感じている次第でございます。

関東臨床細胞学会は、関東という名前が付けられておりますが、関東（1 都 6 県）の他に長野、静岡、新潟、山梨の各県の細胞診従事者を含む大きな学術団体になっています。この学術集会では、研究的な面よりも、細胞診従事者の日常診断業務の向上、進歩を図ることが目的となります。そのため、今回の学術集会のメインテーマを「症例から学ぶ細胞診断のパラダイムシフト」とし、各領域（婦人科、乳腺、尿、甲状腺、肺）の診断業務に役立つ新しい知識、診断手法などについて、症例を提示していただきながら専門家のレクチャー（教育講演）を受けるという方式を考えました。また提示される症例は、あらかじめバーチャルスライドによる閲覧を可能とし、さらに、当日は参加者によるアンサーパッドによる回答も予定しています。是非とも奮ってご参加くださり、活発なご討論を期待しております。なお、会場となる山梨県立文学館は、飯田蛇笏・龍太二代の遺産を受け継ぐ短詩型文学の大切な拠点となっており、さらに同じ敷地内に隣接する山梨県立美術館は「ミレー・バルビゾン派」の絵画のコレクションで全国的に名をはせています。細胞診を学びながら、文学や美術も楽しんでいただければ幸いです。充実した実り多き学術集会になりますよう山梨県細胞学会の総力をあげてお世話させていただきたいと思います。皆様のご参加を心よりお待ち申し上げております。

会場へのアクセス

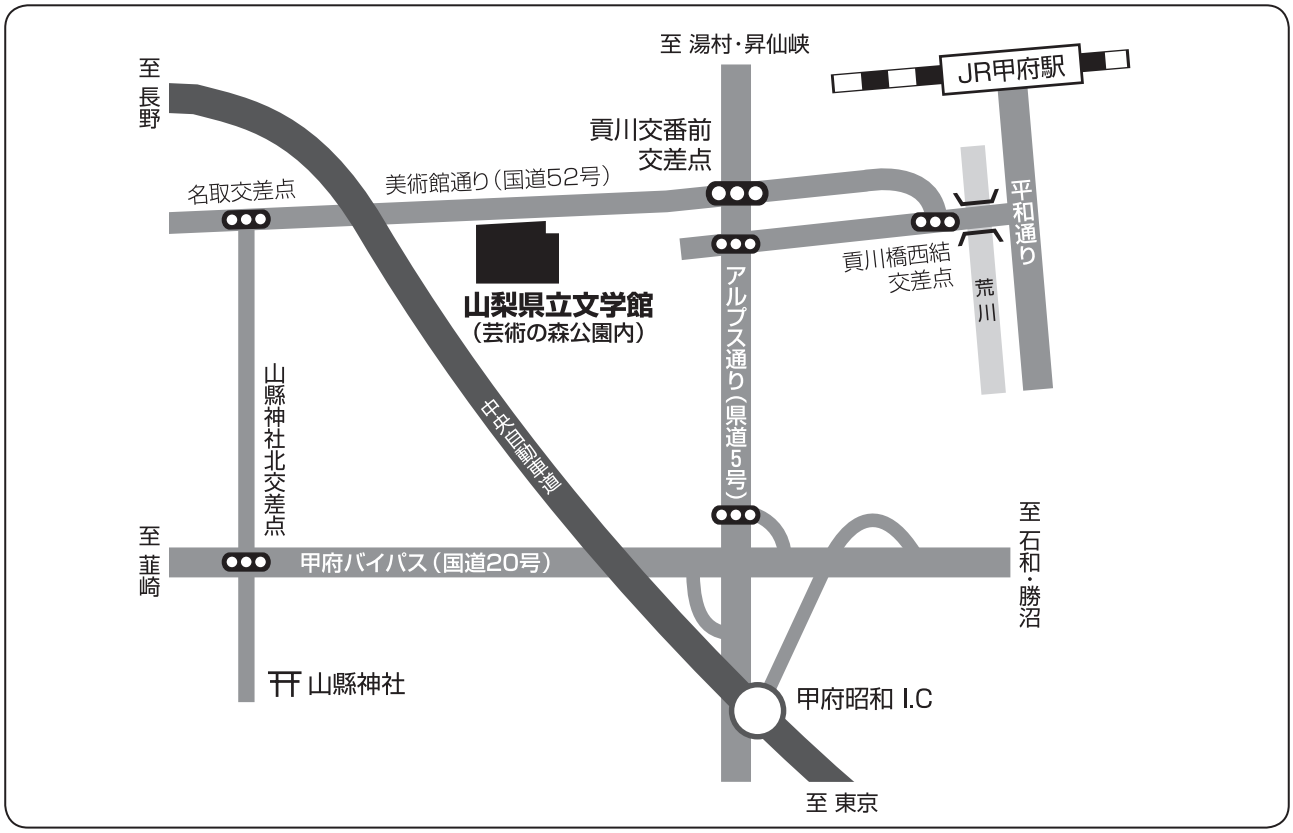

■ JR 甲府駅からのアクセス

・公共バス
JR 甲府駅から約15分。
甲府駅バスターミナル（南口）６番乗り場から乗車
「県立美術館」下車。（料金：片道 280 円）

・タクシー
JR 甲府駅から約15分。（料金1,700 円程度）

■自動車でのアクセス
中央自動車道甲府昭和インターチェンジより約10分
料金所を昇仙峡・湯村方面へ出て、200m先を左折、
徳行立体南交差点を左折、アルプス通りを約２㎞直進、
貢川交番前交差点を左折、国道52号を約１㎞左側。

●お車でご来場の方は第３駐車場をご利用ください。

芸術の森公園

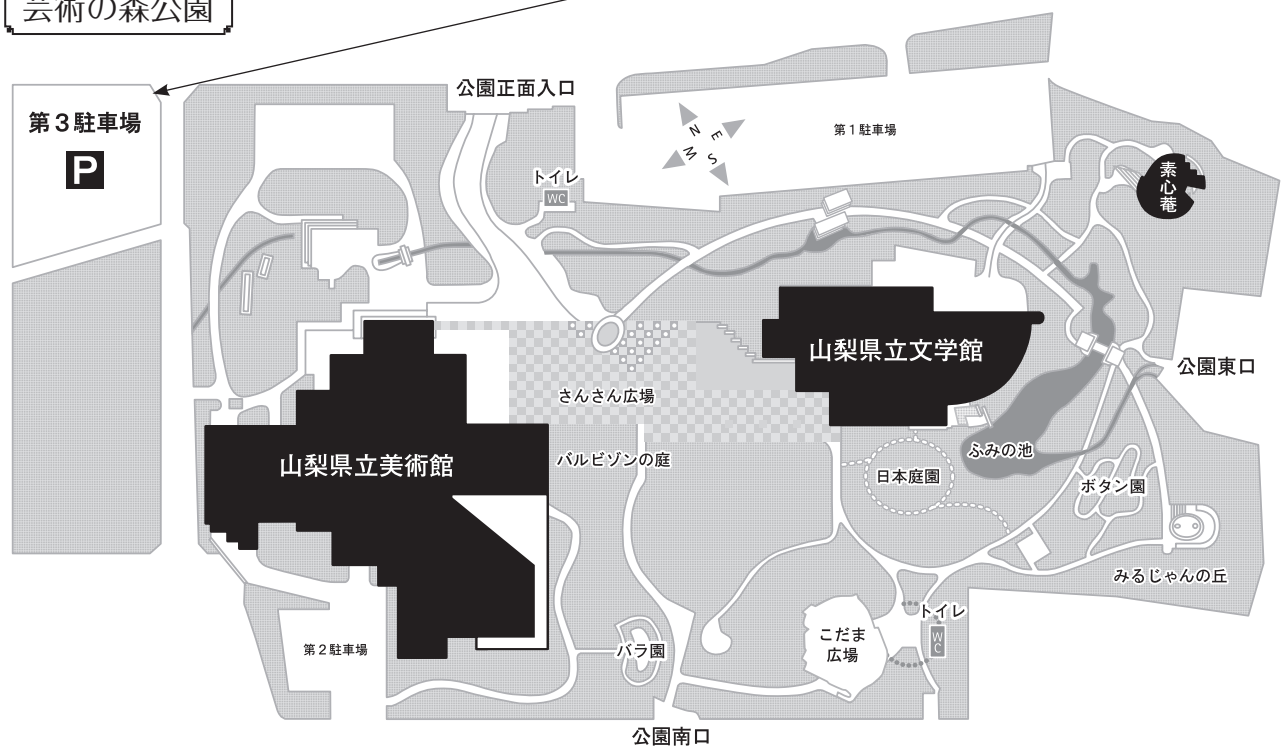

会場案内図

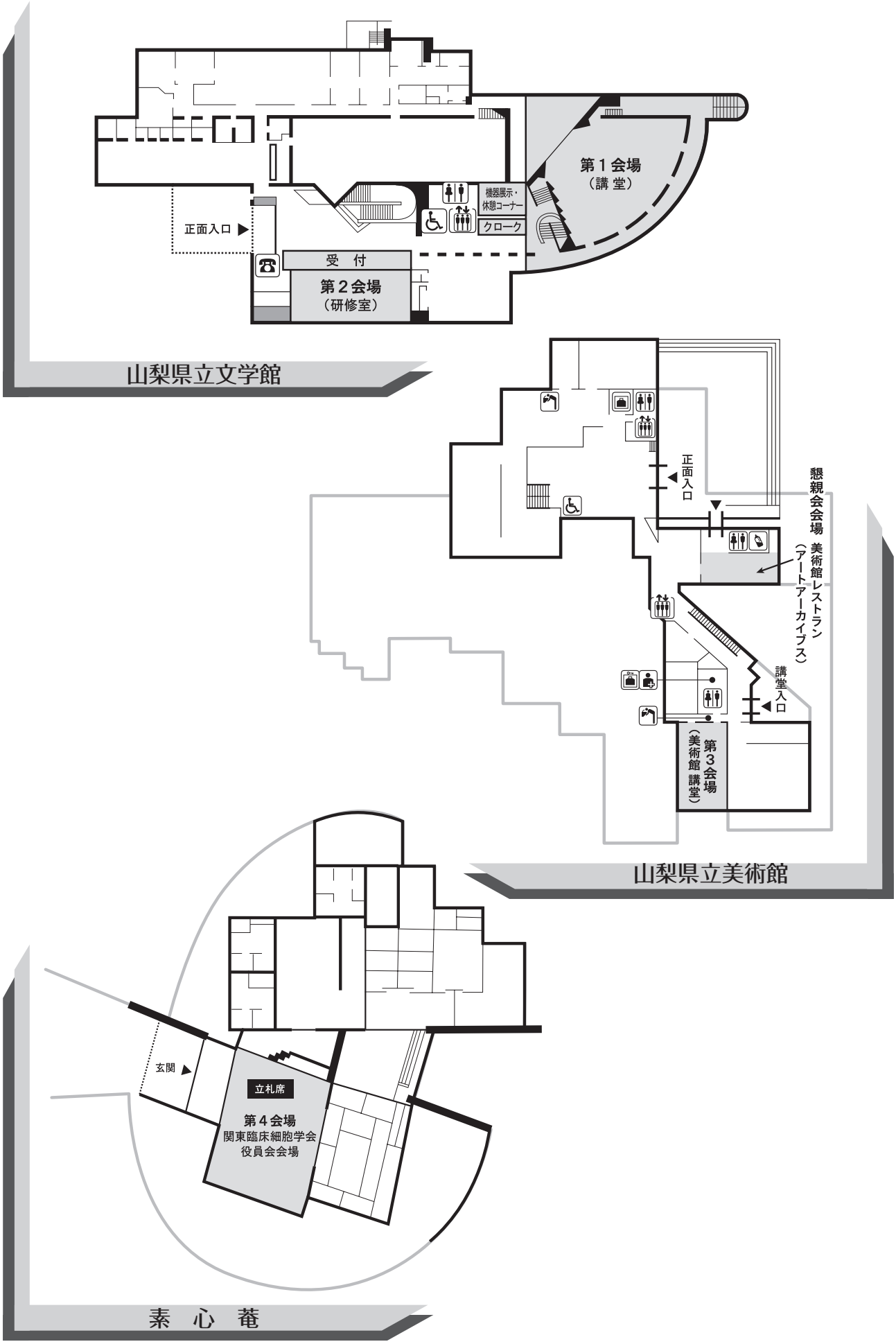
第１会場
（講 堂）
機器展示・
休憩コーナー
クローク
正面入口
受 付
第２会場
（研修室）
山梨県立文学館
正面入口
懇親会会場
美術館レストラン
（アートアーカイブス）
講堂入口
第３会場
（美術館 講堂）
山梨県立美術館
玄関
立札席
第４会場
関東臨床細胞学会
役員会会場
素 心 菴

ご　案　内

学会参加者へ

1．参加受付

場　　所：山梨県立文学館１階　研修室前

受付時間：午前８時 50 分より

参 加 費：3,000 円

＊学生／研修医（身分証明書を提示のこと）：無料

受付にて参加費をお支払いの上、ネームカード（参加証、領収書兼用）をお受取り下さい。
ネームカードには、所属・氏名をご記入の上、着用をお願いします。ネームカードのない方の入場はお断り致します。当日はプログラム集をご持参下さい。

2．参加クレジットについて

細胞検査士の方は検査士カードをご持参下さい。
（JSC 単位：15、IAC 単位：８）

3．クロークについて

第１会場入口にクロークを設けておりますのでご利用下さい。
ご利用時間：9：00 ～ 17：45

4．ランチョンセミナーおよび美術講演会

参加受付にて整理券を配布します。配布枚数には限りがございますので、ご了承ください。
配布時間：9：00 ～ 11：00

5．懇親会

18：00 より美術館レストラン「アートアーカイブス」にて懇親会を行いますので、ご参加下さい。

6　駐車場

お車でご来場の方は、芸術の森公園　第３駐車場（150 台）をご利用ください。
駐車料金は無料です。

演者の方へ

発表演題に関する利益相反（conflict of interest : COI）開示について

2010 年 5 月の第 51 回日本臨床細胞学会春期大会総会において「細胞診断学に関する臨床研究の利益相反に関する指針」が承認され、本指針に従いまして、第 30 回関東臨床細胞学会学術集会でも発表者の利益相反状態の自己申告を行って頂くことと致しました。

1．演題募集登録時に、筆頭演者自身の過去 1 年間における、発表内容に関する企業や営利を目的とする団体に関わる利益相反の有無を開示して頂きます（共同演者のものは開示不要）

2．利益相反「あり」の場合は、学術集会発表時に下記様式を参考に、ポスターの最後に開示してください。

3．利益相反「なし」の場合も、必ず「利益相反なし」と開示してください。

4．各々の開示すべき事項について、および自己申告が必要な金額は、日本臨床細胞学会ホームページ内の指針をご参照ください。

(http://jscc.or.jp/wp-content/themes/jscc/osirase01/COI.pdf)

第 30 回関東臨床細胞学会学術集会
COI 開示

筆頭演題名：＿＿＿＿＿＿＿＿＿＿＿＿
今回の演題に関して開示すべき COI は以下のとおりです.

内容	企業名
役員・顧問職	A 製薬
講演料など	B 医療機器
原稿料など	C 出版社

第 30 回関東臨床細胞学会学術集会
COI 開示

筆頭演題名：＿＿＿＿＿＿＿＿＿＿＿＿

今回の演題に関して開示すべき COI はありません.

役員・顧問職、株、特許使用料、講演料など、原稿料など、研究費、その他報酬の中から該当するものを記載してください。

教育講演関係者の皆さまへ

1．当日は参加受付に座長・演者受付を設けておりますので、来場時に参加受付においで下さい。発表開始予定時間の 10 分前までに会場内の次演者席、次座長席にお着きください。

2．症例提示　バーチャルスライドにて供覧

発表形式　OS: Windows 7
Application: Microsoft Office Powerpoint 2010

3．発表データについて

Macintosh または Microsoft Office Powerpoint 2010 以降のバージョンで作成された場合は、Windows Powerpoint 2010 での動作確認を行い、USB メモリあるいは CD-R にてご持参下さい。

4．発表時間

症例提示：５分
指定解答者による解答：４分
アンサーパッドによる解答集計：３分
教育講演：25 分
質疑応答：５分

一般演題演者の皆さまへ

1．一般演題はすべて示説（ポスター形式）です。

2．当日は参加受付で受付を済ませた後、示説受付にお越し下さい。発表者リボン、画鋲をお渡しします。

3．パネルサイズは幅 90 ㎝×高さ 210 ㎝です。演題番号（左上方 20 ㎝× 20 ㎝）を事務局で用意します。タイトル（演題名、発表者名、所属）は演題番号横のスペース（幅 70 ㎝×高さ 20 ㎝）に収まるよう各自ご用意ください。
ポスターの貼付・撤去時間は以下のとおりです。時間を過ぎても撤去されないポスターは処分させていただきますのでご了承ください。
　貼付時間　９：00 ～ 10：30
　撤去時間　16：00 ～ 18：00

4．発表形式

座長を交えての口頭による発表です。発表開始 10 分前までに各パネル前にお越し下さい。
発表４分、討論２分（１題６分）

一般演題座長の皆さまへ

1．一般演題はすべて示説（ポスター形式）です。

2．当日は示説受付に、座長・演者受付を設けておりますので、来場時に座長受付にお越し下さい。その際座長リボンをお渡しします。座長はご担当セッション開始予定の10分前までにパネル前にお越し下さい。

3．開始時刻をアナウンスいたしますので、アナウンスがありましたら各セッションをお始め下さい。進行は座長に一任しますが、時間厳守でお願いします。

役員の皆さまへ

関東臨床細胞学会代表役員会・合同役員会を以下の通り行います。
該当される方はご出席ください。（お弁当・お茶の用意があります）
９月 10 日（土）11：50 ～ 12：40　　芸術の森公園内 「素心菴」

日　程　表

	第1会場 文学館（講堂）	第2会場 文学館（研修室）	第3会場 美術館（講堂）	第4会場 茶室（素心菴）
8:50	受付開始			
9:00	9:10～　開会の辞			
	9:15～10:00 症例・教育講演　①「肺」 田中良太 座長：佐藤之俊			
10:00	10:00～10:45 症例・教育講演　②「子宮頚部」 梅澤　敬 座長：端　晶彦			
11:00	10:45～11:30 症例・教育講演　③「泌尿器」 村田晋一 座長：久力　権			
12:00		11:50～12:50 ランチョンセミナー CITRUSスタディとHPVに関する最新の検査法 寺本勝寛 座長：佐々木　寛 共催：ホロジックジャパン株式会社	11:50～12:35 美術講演 特色のある美術館を目指して　～山梨県立美術館の活動とコレクション～ 小坂井　玲 座長：森澤孝行 12:35～ 講演終了後　昼食	11:50～12:40 代表・合同役員会
13:00	13:00～13:50 特別講演 生殖バイオテクノロジーの最前線 −クローン技術から宇宙での生殖まで− 若山照彦 座長：加藤良平			
14:00		14:00～15:00 一般演題（示説発表）		
15:00	15:00～15:45 症例・教育講演　④「乳腺」 前田一郎 座長：黒田　一			
16:00	15:45～16:30 症例・教育講演　⑤「甲状腺」 廣川満良 座長：樋口佳代子			
17:00	16:30～17:15 症例・教育講演　⑥「子宮体部」 安田政実 座長：清川貴子 17:15～ 次期会長挨拶、閉会の辞			
18:00	18:00～　懇親会　　会場：　美術館レストラン「アートアーカイブス」			

プログラム

9月10日（土）

第１会場（山梨県立文学館講堂）

● 開会式　9:10～9:15

開会の辞　加藤 良平（山梨大学医学部 人体病理学講座）

● 症例・教育講演 ①「**肺**」　9:15～10:00

座長 佐藤 之俊（北里大学医学部 呼吸器外科学）

田中 良太（杏林大学医学部 外科学教室）

症例提示者　田中 良太（杏林大学医学部 外科学教室）
症例解答者　笠井 一希（山梨大学医学部附属病院 病理部）
松本 健宏（㈱戸田中央臨床検査研究所 病理検査科）

● 症例・教育講演 ②「**子宮頚部**」　10:00～10:45

座長 端 晶彦（山梨大学医学部 産婦人科）

梅澤　敬（東京慈恵会医科大学葛飾医療センター 病院病理部）

症例提示者　梅澤　敬（東京慈恵会医科大学葛飾医療センター 病院病理部）
症例解答者　下鳥 萌（越谷市立病院）
渡邉 礼子（富士宮市立病院 臨床検査科）

● 症例・教育講演 ③「**泌尿器**」　10:45～11:30

座長 久力 権（焼津市立総合病院 病理診断科）

村田 晋一（和歌山県立医科大学 人体病理学教室）

症例提示者　村田 晋一（和歌山県立医科大学 人体病理学教室）
症例解答者　林　衛（関東労災病院 病理診断部）
荻原 優貴（公立富岡総合病院）

● 特別講演　13:00～13:50

座長 加藤 良平（山梨大学医学部 人体病理学講座）

生殖バイオテクノロジーの最前線
～クローン技術から宇宙での生殖まで～

若山 照彦（山梨大学生命環境学部 教授）

● 症例・教育講演 ④「乳腺」 15:00〜15:45

座長 黒田 一（独協医科大学 病理診断学講座）

前田 一郎（聖マリアンナ医科大学 病理学）

症例提示者 小穴 良保（聖マリアンナ医科大学 病理診断科）
症例解答者 北澤 綾（新潟県立がんセンター新潟病院 病理部）
岩井 優（千葉大学医学部附属病院 病理部）

● 症例・教育講演 ⑤「甲状腺」 15:45〜16:30

座長 樋口 佳代子（慈泉会相澤病院 病理診断科）

廣川 満良（隈病院 病理診断科）

症例提示者 鈴木 彩菜（隈病院 臨床検査科）
症例解答者 安達 輝樹（上都賀総合病院 検査科）
小井戸 綾子（茨城県立中央病院 茨城県地域がんセンター）

● 症例・教育講演 ⑥「子宮体部」 16:30〜17:15

座長 清川 貴子（東京慈恵会医科大学 病理学講座）

安田 政実（埼玉医科大学国際医療センター 病理診断科）

症例提示者 矢野 光剛（埼玉医科大学国際医療センター 病理診断科）
症例解答者 花見 能瑞（諏訪赤十字病院 病理診断科）
中島 弘一（こころとからだの元氣プラザ 細胞病理診断科）

● 閉会式 17:15〜17:20

次期会長挨拶 清水 禎彦（埼玉県立循環器・呼吸器病センター 病理診断科）

閉会の辞 寺本 勝寛（山梨県立中央病院）

第２会場（山梨県立文学館研修室）

● ランチョンセミナー　11:50～12:50

座長 佐々木 寛（千葉徳洲会病院　婦人科）

CITRUS スタディ（液状化検体細胞診と HPV DNA 検査との併用法の有用性を評価する臨床研究）と HPV に関する最新の検査法

寺本 勝寛（山梨県立中央病院 院長）

共催：ホロジックジャパン株式会社

● 一般演題　14:00～15:00

セッションA－1　14:00～14:27

座長 小島 勝（獨協医科大学 病理診断学）

P-01 細胞診断が困難であった子宮頸部悪性リンパ腫の１例
菅 英子 他　東京医科大学茨城医療センター 病理診断部

P-02 菊池病類似の細胞所見を呈した EBV 関連リンパ増殖疾患の１例
土田 秀 他　群馬県立がんセンター 病理検査課

P-03 パルボウイルス感染を疑った骨髄細胞診の１例
高橋 香奈絵 他　新潟大学医歯学総合病院 病理部

P-04 EUS-FNA で診断しえた膵頭部の骨髄性肉腫の１例
永井 多美子 他　獨協医科大学病院 病理部

セッションA－2　14:28～14:54

座長 森下 由紀雄（東京医科大学茨城医療センター 病理診断科）

P-05 心嚢液に異型細胞が出現した血管肉腫の１例
濱谷 亮 他　筑波大学附属病院 病理部

P-06 染色体分析で11q欠失を認めた神経芽腫の１例
後藤 義也 他　埼玉医科大学国際医療センター 病理診断部

P-07 皮下に発生した中間悪性 solitary fibrous tumor の１例
小林 帆波 他　慈泉会相澤病院 検査科

P-08 頭頸部領域における頸部リンパ節細胞診の役割と意義
加藤 智美 他　埼玉医科大学国際医療センター 病理診断部

セッションB－1　14:00～14:27

座長 菅間 博（杏林大学医学部 病理学）

P-09 カルシトニン・CEA 非産生性甲状腺髄様癌の１例
角張 純 他　佐野厚生総合病院 検査科

P-10 甲状腺硝子化索状腫瘍の１例
半田 幸雄 他　ＪＡ長野厚生連北信総合病院 臨床検査科

P-11 男性乳腺の顆粒細胞腫の１例
拝原 直樹 他　東葛病院 病理診断科

P-12 乳腺腺筋上皮腫の１例
郡 俊勝 他　自治医科大学付属病院 病理診断部

セッションB－2　14:28～14:48

座長 遠藤 浩之（済生会新潟第二病院 病理診断科）

P-13 子宮頸部リンパ上皮腫様癌２例の細胞像
石黒 和也 他　公益財団法人 筑波メディカルセンター病院 臨床検査科

P-14 子宮頸部上皮内腺癌と扁平上皮内病変の合併症例の細胞学的検討
花井 佑樹 他　山梨大学医学部附属病院 病理部

P-15 子宮頸がん予防啓発イベント一般参加者のアンケート集計結果
林 秀高 他　長野県立木曽病院 臨床検査科

セッションC－1　14:00～14:27

座長 清水 禎彦（埼玉県立循環器・呼吸器病センター 病理診断科）

P-16 エルロチニブ投与後、肺腺癌から小細胞癌に転化した１例
村田 佳彦 他　筑波大学附属病院 病理部

P-17 膵退形成癌の１例
大塲 加央里 他　聖隷三方原病院 臨床検査部

P-18 皮下腫瘤穿刺細胞診にて黒色真菌 Exophiala xenobiotica を確認した１例
旭 洋子 他　静岡県立静岡がんセンター 病理診断科

P-19 尿細胞診中に Michaelis-Gutmann 小体を認めたマラコプラキアの１例
畠山 大作 他　立川綜合病院臨床検査部 病理科

セッションC－2　14:28～14:48

座長 濱川 真治（公立昭和病院 臨床検査科）

P-20 腹水細胞診で認めた異型細胞の判定に苦慮した卵巣胚細胞腫瘍 2 例の検討

千木良 浩志 他　国立がん研究センター中央病院 病理 臨床検査科

P-21 重層コンパウンド法によるセルブロック作製方法の考案

河野 哲也 他　自治医科大学附属さいたま医療センター 病理部

P-22 体腔液細胞診における BD シュアパス ™ 法とセルブロック法の検討

堀口 絢奈 他　東京慈恵会医科大学附属病院 病院病理部

第３会場（山梨県立美術館講堂）

● 美術講演会　11:50～12:35

座長 森澤 孝行（竜王レディースクリニック）

特色のある美術館を目指して
～山梨県立美術館の活動とコレクション～

小坂井 玲（山梨県立美術館　学芸員）

第４会場（素心菴）

● 代表役員会・合同役員会　11:50～12:40

美術館レストラン「アートアーカイブス」

● 懇親会　18:00～

抄　　録

生殖バイオテクノロジーの最前線
～クローン技術から宇宙での生殖まで～

山梨大学生命環境学部生命工学科 発生工学研究センター 教授
若山 照彦

我々は以前、精子をフリーズドライにすると完全に死滅してしまうが、精子の核が壊れていなければ卵子内へ注入することで産仔を得られることを明らかにした。フリーズドライ状態であればインスタントコーヒーのように室温でも保存可能となり、液体窒素の必要ない低コスト保存が可能になるだろう。また運搬も容易になることから、我々はJAXAのロケットでフリーズドライ精子を国際宇宙ステーションに運んでもらい、宇宙でマウス精子を長期間保存する実験を行っている。とりあえず1年弱の宇宙保存精子からは正常なマウスが多数生まれてきたが、最長5年間宇宙放射線にさらされ続けた精子からはミュータントが生まれてくるかもしれない。一方、昨年国際公募で新たに採択されたテーマでは、宇宙ステーションでマウス胚を培養し、無重力でも初期発生が可能かどうか検討予定である。この実験は、胚の扱いに不慣れな宇宙飛行士に、どうやって凍結胚を解凍、洗浄、そして培養してもらうかが最大の課題だが、無重力で哺乳類が生殖可能かどうかが明らかになるだろう。

我々は精子のフリーズドライ実験から、たとえ細胞が死んでいても、核が壊れていなければ核移植により復活できることを学んだ。そこで我々は、16年間－20度で保存されていたマウスの死んだ細胞からクローン個体を作り出す実験を行ってみた。すると、核さえ無事取り出すことが出来れば、クローン胚は通常通り発生してクローン個体として生まれてくることが明らかとなった。この成果はシベリアの永久凍土で凍っているマンモスのクローンも不可能ではないことを示しているだろう。我々は次の研究として、日本オオカミや日本カワウソなど毛皮や剥製しか残っていない絶滅種のクローン復活を試みている。また、絶滅危惧種の救済では、個体を保護するため傷つけてドナー細胞を採ることが困難である。そこで尿とともに排出される細胞からクローンマウスの作製を試みたところ、出産率は通常の体細胞に比べ低かったが、健康なクローンを得ることが出来た。野外で葉っぱの上などに残されている尿も利用できるかもしれない。

これらの研究はSF的で、すぐには我々の生活に役立たないが、夢のあるテーマであるだけでなく、人類の将来には必須の技術になると信じている。本講演ではこれらの技術について紹介する。

特色のある美術館を目指して
～山梨県立美術館の活動とコレクション～

山梨県立美術館
小坂井 玲

山梨県立美術館は、1978 年の開館以来、コレクションの柱の一つとして、ミレーやバルビゾン派を中心とする西洋絵画を収集してきた。本講演では、①美術館の歴史と活動　②ミレー・バルビゾン派とコレクション形成史　③個別の作品解説　の３つのトピックを設定する。これらを通して、社会における美術館活動についてご理解いただくと共に、豊かな鑑賞体験を促進することを本講演の目的とする。

①美術館の歴史と活動

講演を始めるにあたり、当館の歴史を紹介するとともに、美術館で行われる多岐にわたる活動について紹介する。人口・面積共に小規模な県にあって、全国でも比較的早い時期であった当館の設立をめぐる経緯や、その後辿った歩みについて概観する。

続いて、美術館の活動をご紹介する。展示活動や、教育普及活動といった、来館者が直接みることができる「表側」のご紹介のみならず、傷ついた美術作品の修復、貴重な美術品を次世代に受け継いで行くための保存環境の実現など、普段あまり表だって紹介されない美術館活動の「裏側」についても垣間見いただく。

②ミレー・バルビゾン派とコレクション形成史

当館のコレクション形成は､「小さな県の大きな買い物」と揶揄されることからはじまった。これは、19 世紀フランスで活躍し、「農民画家」として知られるジャン＝フランソワ・ミレーの２つの作品を開館にあわせ購入したことに対して、当時のメディアから寄せられた言葉である。

以降、当館はミレー作品、そしてミレーと共に制作活動をおこなった、バルビゾン派の画家たちの作品を中心に、西洋絵画の収集を継続してきた。なぜミレー、バルビゾン派の作品は時代を超えて評価される対象となったのか。なぜフランスから遠く離れた山梨県の美術館がこれらを収集対象として選んだのか。当館のコレクション形成史の紹介とともに、これらの点についても検討する。

③個別の作品解説

豊かな作品鑑賞とは、どのようなものだろうか。美術作品に対峙するときに、作品にまつわる知識は不要なのであろうか。多様な鑑賞者を想定して展示活動をおこなう当館の取り組みをご紹介しながら、これらの点について検討したい。その上で、展示中の作品について、鑑賞のポイントとなりうる事項について解説をおこなう。

● 教育講演 ①

肺癌個別化治療における病理・細胞診断

杏林大学医学部外科学教室

田中 良太

現在、非小細胞肺癌の薬物療法において、分子標的治療が非常に盛んになった。具体的には 2002 年ゲフィチニブ（イレッサ®）、その後 2007 年エルロチニブ（タルセバ®）が承認され、その中で上皮成長因子受容体（EGFR）遺伝子変異がゲフィチニブ感受性と相関することが示された（NEJM 350:2129-39, 2004）。現在では EGFR 遺伝子変異が認められた場合に限って、ゲフィチニブやエルロチニブの投与が認められている。そして扁平上皮癌を除く切除不能な進行・再発の非小細胞肺癌に対して、血管内皮細胞増殖因子（VEGF）を標的としたベバシズマブ（アバスチン®）が治療の選択肢として登場した。また 2007 年に報告された EML4-ALK 融合遺伝子をもつ腺癌においては、ALK と c-MET、ROS-1 などのチロシンキナーゼを阻害するマルチキナーゼ阻害薬（クリゾチニブ®、アレクチニブ®）が有効とされている。更に、近年の腫瘍免疫学の進歩に伴って、免疫療法がめざましい発展を遂げている。活性型 T 細胞を抑制する immune checkpoint receptor である programmed cell death 1（PD-1）や、このリガンドである PD-L1 に対する抗体を用いた immune checkpoint inhibitors による治療は、非小細胞肺癌に対しても一定の有効性が報告された。中でも PD-L1 に対する抗体である Pembrolizumab と Atezolitumab では、腫瘍細胞の PD-L1 発現が治療効果の予測因子であると報告された（NEJM 372:2018-2028, 2015; JCO 33, suppl. abstract 8010, 2015）。それ以外にも immune checkpoint 阻害薬の標的分子として、CTLA4 や FSTL1 などの様々な分子が同定されており、今後ますます個別化医療の観点から、病理組織・細胞検体を用いた免疫染色や、遺伝子解析の必要性が高まると考えられる。このような背景をもとに、リンパ節の穿刺吸引細胞診や組織生検、また気管支鏡下生検（EBUS-TBNA, EBUS-GS など）による確定診断や、薬剤耐性後（T790M 獲得耐性など）の再生検（rebiopsy）などの必要性が、更に高まることが予想されている。一方、視点を変えて病理・細胞診の診断領域では 2004 年に出版された WHO 分類第 3 版が、上述のような変遷の中でいくつかの問題点が指摘されてきた。そして今回 2015 年の WHO 分類の改訂（第 4 版）に伴って、肺癌取り扱い規約での細胞診の項目が改訂される予定である。本教育講演では肺癌診断・治療の最前線のトピックスを織り交ぜ、今後病理・細胞診断に求められる方向性を考察する。

呼吸器症例

出題者（杏林大学医学部 外科学教室　田中 良太）

症例解答者　笠井 一希（山梨大学医学部附属病院 病理部）

松本 健宏（㈱戸田中央臨床検査研究所 病理検査科）

○ 症例 1

【提出標本】Pap. 標本 1 枚
【年齢・性別】60 歳代・男性
【材料】EBUS-TBNA
【臨床所見】右下肢痛が出現し整形外科を受診
【選択肢】
1）腺癌
2）扁平上皮癌
3）LCNEC
4）悪性リンパ腫
5）その他

○ 症例 2

【提出標本】Pap. 標本 1 枚
【年齢・性別】50 歳代・男性
【材料】気管支擦過
【臨床所見】検診にて胸部異常陰影を指摘
【選択肢】
1）腺癌
2）扁平上皮癌
3）LCNEC
4）粘表皮癌
5）その他

症例から学ぶパラダイムシフト「子宮頸部」
－シュアパス標本における上皮内腺癌 vs 腺癌－

１）東京慈恵会医科大学葛飾医療センター，２）東京慈恵会医科大学附属病院 病院病理部
梅澤 敬[1)]、清川 貴子[2)]

2014 年に改訂された WHO 分類において、子宮頸部の腺系腫瘍およびその前駆病変には腺癌（AC）および上皮内腺癌（AIS）が含まれる。AC の圧倒的多数を占めるのは、通常型内頸部腺癌で、従来内頸部型粘液性腺癌とよばれたものの多くがこれに分類される。子宮頸部細胞診の判定方法であるベセスダシステムは 2015 年に改訂されたが、腺系病変は AC、AIS、AGC のいずれかに判定される。子宮頸部擦過細胞診は、その検体処理法から従来法と liquid-based cytology（以下：LBC）の 2 種類にわけられ、同一病変でも、従来法と LBC、あるいは LBC の種類や採取器具によって細胞採取量や細胞像が異なる。当院では採取器具にサーベックスブラシを用い、BD シュアパス™ システムで標本作製を実施している。今回はシュアパス標本における腺系病変の細胞像について従来法と比較し解説する。

BD シュアパス™ 法では、全ての採取細胞が回収されて径 13mm 円内に集められることから、従来に比して病変を反映する所見が狭い範囲に圧縮され、出現様式、個々の細胞所見、核分裂像、壊死など、詳細な細胞所見が得られる。サーベックスブラシは子宮頸管～膣部粘膜上皮を広範囲に擦過できることから細胞量が多く採取され、HSIL、AIS、浸潤癌では、標本上に hyperchromatic crowded cell groups（HCG）と呼ばれる 3-D フラグメントが得られる。BD シュアパス™ 法は、前処理を標準化した密度勾配法による遠心分離を行うため、粘液や血液の夾雑物が除去され、HCG は周囲の扁平上皮細胞とも鮮明なコントラストを呈し容易に認識可能となる。BD シュアパス™ 法での AIS や AC の細胞像は、従来法と特に比べ出現パターンが異なる。理由はプレップメイトを用いた前処理で、ボトル内の検体を陰圧で撹拌するため、フラグメント状の AIS の結合性が低下するためである。その結果、数個の細胞同士が散在に出現する様子は bird tail-like と呼ばれる。AC でも同様であるが、詳細に観察すると微小な壊死物が目立つようになる。

近年、AIS と AC におけるバイオマーカーとして $p16^{INK4a}$ と ki-67 の二重染色が補助診断として有用とされている。LBC では、余剰検体を用いて細胞診あるいはセルブロックによる免疫組織の実施が可能であり、Papanicolaou 染色との併用で、AIS や AC の診断精度の向上が期待される。今後の課題として、子宮頸部 LBC の余剰検体を用いたより簡便で高品質なセルブロック作製法についての検討が挙げられる。

子宮頸部症例

出題者（東京慈恵会医科大学葛飾医療センター　梅澤 敬）
症例解答者　下鳥 萌（越谷市立病院）
渡邉 礼子（富士宮市立病院 臨床検査科）

○ 症例１
【提出標本】パパニコロウ標本１枚（SurePath 法）
【年齢・性別】30 歳代・女性
【材料】子宮頸部擦過、サーベックスブラシ
【臨床所見】検診にて異常を指摘され精査目的
【選択肢】
１）NILM
２）AGC, NOS
３）AIS
４）Endocervical adenocarcinoma
５）HSIL

○ 症例２
【提出標本】パパニコロウ標本１枚（SurePath 法）
【年齢・性別】30 歳代・女性
【材料】子宮頸部擦過、サーベックスブラシ
【臨床所見】不正出血にて精査目的
【選択肢】
１）NILM
２）AGC, NOS
３）AIS
４）Endocervical adenocarcinoma
５）HSIL

● 教育講演 ③

尿細胞診のピットフォール
～尿路上皮細胞／非尿路上皮細胞？～

和歌山県立医科大学 人体病理学教室／病理診断科
村田 晋一

尿細胞診に出現する異型細胞の大部分は尿路上皮細胞由来である。実際に腎盂尿管膀胱癌の 90％以上が尿路上皮癌であり、尿細胞診の最大の目的は尿路上皮癌を診断することと言っても過言ではない。一方、扁平上皮細胞における角化や腺細胞における粘液産生のような尿路上皮を確定出来る細胞所見がないために、異型細胞が尿路上皮由来であると断定することが困難なことは少なくない。敢えて言うと、尿中に出現している異型細胞ということのみで尿路上皮由来と判断していることが多いように思われる。尿中に非尿路上皮由来細胞が出現する状況には、尿膜管癌を含む膀胱原発腺癌、腺上皮や扁平上皮への分化を伴う尿路上皮癌、小細胞癌、腎細胞癌、前立腺癌、子宮頸癌・体癌や直腸癌を主とした他臓器からの直接浸潤や転移、反応性尿細胞、子宮内膜症などが上げられる。

上記の中で特に異型腺細胞は、組織型のみならず良悪性鑑別も問題になることが多く、尿細胞診を診断する上で常に念頭に置かなくてはいけないピットフォールの１つである。まず、組織型が問題になる場合として、腺上皮への分化を伴う尿路上皮癌や高異型度尿路上皮癌の一部は、偏在核、繊細なクロマチン、目立つ核小体、淡いあるいは空胞を含む細胞質、時に粘液産生を呈し、腺癌との鑑別が困難なことがある。逆に尿膜管癌を含む膀胱原発腺癌、腎細胞癌、前立腺癌、子宮や直腸の腺癌は尿細胞診に出現することが比較的稀であることから日常の尿細胞診業務の中で高異型度尿路上皮癌と誤診しやすい。次に良悪性鑑別が問題になる場合として、反応性尿細管上皮細胞と低異型度尿路上皮癌の鑑別がある。尿細管上皮細胞は 60％を超える糸球体腎炎症例に出現すると報告があるように、稀ならず尿細胞診中に出現する。尿細管上皮細胞は軽度、時に高度の細胞異型を示し、低異型度尿路上皮癌や腺癌との鑑別に悩むことがある。

本セッションでは、尿細胞診中に出現する異型腺系細胞を提示し、その鑑別のポイントについて議論したい。

泌尿器症例

出題者（和歌山県立医科大学 人体病理学教室　村田 晋一）
症例解答者　林　　衛（関東労災病院 病理診断部）
　　荻原 優貴（公立富岡総合病院）

○ 症例
【提出標本】Pap. LBC (ThinPrep) 標本１枚
【年齢・性別】40 歳代・女性
【材料】自然尿
【臨床所見】顕微鏡的血尿
【選択肢】
１）反応性尿路上皮
２）反応性尿細管上皮
３）低異型度尿路上皮癌
４）尿膜管癌
５）腎細胞癌

● 教育講演 ④

線維腺腫の乳腺細胞診，カクテル抗体（CK14/p63）の有用性および遺伝子変異

－ A subunit of the transcriptional mediator complex 12 (MED12) を中心に－

聖マリアンナ医科大学 病理学

前田 一郎

乳腺吸引細胞診（fine needle aspiration cytology of the breast: FNAC）において、線維腺腫は硬癌、非浸潤性乳管癌（ductal carcinoma in situ: DCIS）、乳管内乳頭腫（intraductal papilloma; IDP）とともに、「鑑別困難」と判定される４大疾患の一つである。

最終診断が IDP と DCIS の検討において、FNAC パパニコロ染色済み標本にサイトケラチン (cytokeratin: CK) 14/p63 のカクテル抗体を使用した免疫染色を施行した。高分子 CK である CK14 が良性乳管上皮過形成性病変ではモザイク状に陽性で、DCIS では陰性となった。また、多数の p63 陽性細胞の証明、つまり多数の筋上皮細胞の存在は良性病変であることを報告した（小穴良保他．日本臨床細胞学会誌. 2015; 57, 107-113）。FA と DCIS を比較検討した結果でも同様の結果を得ている。しかし、CK14/p63 の二重染色には pit fall も存在するので症例を提示し、供覧したい。

また、a subunit of the transcriptional mediator complex 12 (MED12) は転写メディエータ複合体の一つであり、遺伝子の発現機構において重要な役割をはたし、エンハンサーからの情報を RNA ポリメラーゼⅡへと伝達するのがその役割である。その構造および機能は酵母からヒトまで保存されており、酵母では 21 個のサブユニットからなる超分子複合体を形成している。多くの線維腺腫、葉状腫瘍はこの MED12 のエクソン２に遺伝子変異を認めることが報告され、子宮の平滑筋腫でも同一遺伝子変異が同定された。2014 年 Lim ら（Lim WK, et al. Nat Genet. 2014; 46: 877-880）から始まった乳腺の線維腺腫、葉状腫瘍の MED12 に関する文献は既に 25 文献におよぶ。線維腺腫、葉状腫瘍を用いた当院の研究とこれらの文献についても概説したい。

乳腺症例

出題者（聖マリアンナ医科大学 病理診断科　小穴 良保）

症例解答者　北澤　綾（新潟県立がんセンター新潟病院 病理部）

岩井　優（千葉大学医学部附属病院 病理部）

○ 症例

【提出標本】Pap. 標本１枚

【年齢・性別】40 歳代・女性

【材料】FNAC

【臨床所見】左Ｅ領域に19×18×13㎜の腫瘤を認める

【選択肢】

１）線維腺腫

２）乳管内乳頭腫

３）非浸潤性乳管癌

４）浸潤性乳管癌

５）その他

甲状腺細胞診のピットフォール

1）隈病院 病理診断科、 2）同 臨床検査科
廣川 満良[1)]、鈴木 彩菜[2)]

甲状腺では、結節性病変における術前の形態学的診断は主として穿刺吸引細胞診で行われ、針生検は通常行われていない。それは、細胞診の診断精度が針生検とほぼ同程度に高く、針生検よりも手技が簡便で合併症が少ないからである。したがって、甲状腺での細胞診の重要度は他臓器に比べて高く、我々は常に診断精度の向上を目指して努力すべきである。穿刺吸引細胞診の診断精度には検体採取から診断・報告までのすべての過程が関与するが、なかでも重要なのは検体採取と診断であろう。今回は、この二つに焦点を当てて、注意すべきピットフォールを解説することにする。

検体採取は診断に最適な部位から、十分量の細胞を採取し、適切に塗抹･固定しなければならない。たとえば、嚢胞内に充実部がある場合は充実部を、衛星結節がある場合は衛星結節と主結節の両方を、悪性リンパ腫が疑われる場合は結節の中心部を、未分化癌が疑われる場合は結節の周辺部を穿刺すべきである。嚢胞内容物のみの採取、非結節部からの採取、壊死物質のみの採取、血液成分の多い検体などには特に注意を払う。塗抹・固定は採取した材料の性状と量により最適な方法を選択する。塗抹後ただちに固定するのが必ずしも得策ではない。粘稠度の低い液状検体の場合は、塗抹してから数十秒後に固定すると細胞剥離を防止できる。

甲状腺には多くの診断的クルーがある。乳頭癌では核内細胞質封入体・すりガラス状クロマチン・核の溝・重畳核・隔壁性細胞質内空胞・ローピーコロイド・砂粒体など、硝子化索状腫瘍では yellow bodies、未分化癌では好中球の emperipolesis、髄様癌では salt & pepper クロマチン、異染性細胞質、アミロイドなどが良く知られているクルーである。しかし、これらのクルーを過大評価すると正しい診断に到達できないことがある。また、あまりに稀な症例に遭遇し、診断に苦慮する場合もある。実際にこれらのピットフォールに陥った症例を提示しながら、標本の見方、鑑別困難例の対処方法を述べてみたい。

甲状腺症例

出題者（隈病院 臨床検査科 鈴木 彩菜）
症例解答者 安達 輝樹（上都賀総合病院 検査科）
小井戸 綾子（茨城県立中央病院 茨城県地域がんセンター）

○ 症例1
【提出標本】Pap. 標本1枚
【年齢・性別】60歳代・男性
【材料】甲状腺穿刺吸引細胞診
【臨床所見】嚥下時に違和感があり、他院受診。左葉に粗大石灰化を伴う結節（31㎜大）を指摘された。
【選択肢】
1）腺腫様結節
2）濾胞性腫瘍
3）低分化癌
4）髄様癌
5）副甲状腺腺腫

○ 症例2
【提出標本】Pap. 標本1枚
【年齢・性別】20歳代・女性
【材料】甲状腺穿刺吸引細胞診
【臨床所見】検診で前頸部腫瘤（87㎜大）を指摘。
【選択肢】
1）異型腺腫
2）乳頭癌
3）低分化癌
4）髄様癌
5）SETTLE

● 教育講演 ⑥

内膜増殖症の“パラダイムシフト”

埼玉医科大学国際医療センター 病理診断科
安田 政実、矢野 光剛

子宮内膜（以下、内膜）細胞診は、日々、良性・“境界悪性”・悪性の判定に悩み、かつそれらの推定診断にも限界がつきまとう。幾つかの原因を再考するに、上皮と間質の境が曖昧で両者の見極めが難しい、周期的な性ホルモンの影響を受けやすく出血や炎症によって修飾される、悪性腫瘍の表層部は化生性変化を呈しやすい、前駆病変と悪性腫瘍では細胞異型が逆転することがある、などがあがる。これらは組織診にも部分的にはあてはまる。細胞診・組織診とも、前駆病変および初期病変の診断基準は協議／検討が重ねられ、少しずつ“パラダイムシフト”が起きつつある。内膜細胞診の報告様式もかなり変化を遂げつつある（“パラダイムシフト１”）。

内膜増殖症（以下、増殖症）の分類は、かつては３階層からなる cystic glandular hyperplasia, adenomatous hyperplasia, atypical hyperplasia が用いられ、その後は長く４階層の non-atypical simple hyperplasia, non-atypical complex hyperplasia, atypical simple hyperplasia, atypical complex hyperplasia が一般的であったが、ここにきて WHO 2014 年分類が２階層化の姿勢を明確にし、異型のない増殖症と、あるものからなる分類を提示している。後者、異型のあるものは endometrioid intraepithelial neoplasia, EIN を同義語として併記している（“パラダイムシフト２”）。Mutter が提唱した“元祖 EIN”とは“endometrial”である点は異なっているが（いかなる訳があるのかは定かでない）、中身は本質的には大きな違いがない。

本学術集会の場では、内膜の“境界悪性”を主テーマとする。すなわち、「異型のある増殖症」を考えてみたい。異型のある増殖症は、単クローン性の増殖からなり、悪性への進展率が高い／併存する可能性がある。間質成分に比べて腺管成分が優勢となる。（Mutter の EIN に基づけば）大きさは１㎜を越える。

異型のある増殖症は、現実的に３つに分かれる：①異型のありなしで迷うもの（診断者間でズレが生じ、かつ診断者内でも判断が揺れ動くような例）、②腺癌と言える異型腺管を伴ったもの（増殖症からの悪性転化が読み取れる例）、そして、③全体的に腺癌とするかで迷うようなもの（①と同様にズレ、揺れ動きが起こる例）。このような、増殖症診断はかなり年齢的な要素に捕らわれ、とりわけ悩まされるのは閉経期周囲年齢 perimenopausal age がなりやすい。

子宮体部症例

出題者（埼玉医科大学国際医療センター 病理診断科　矢野 光剛）
症例解答者　花見 能瑞（諏訪赤十字病院 病理診断科）
中島 弘一（こころとからだの元氣プラザ 細胞病理診断科）

○ 症例
【提出標本】Pap. 標本１枚
【年齢・性別】44 歳・女性
【材料】子宮内膜細胞診、エンドサーチ
【臨床所見】月経不順
【選択肢】
１）機能性出血（glandular and stromal breakdown）
２）子宮内膜増殖症
３）子宮内膜異型増殖症
４）類内膜癌 G1/2
５）漿液性内膜上皮内癌（SEIC）

一 般 演 題

P-01

細胞診断が困難であった子宮頸部悪性リンパ腫の１例

○菅 英子(CT)[1)]、柏木 淳一(CT)[1)]、
宇津木 悟(CT)[1)]、大塚 光一(CT)[1)]、
福島 良明(CT)[1)]、藤村 正樹(MD)[2)]、
森下 由紀雄(MD)[1)]
1)東京医科大学茨城医療センター　病理診断部、
2)同　産婦人科

【緒言】悪性リンパ腫では、孤立散在性に類円形細胞が単調に出現し、くびれ、切れ込みや肥大した核小体がみられることが細胞診所見上の一般的な特徴とされている。今回､細胞診断が困難であった子宮頸部悪性リンパ腫の１例を経験したので報告する。

【症例】33 歳　女性　０回経妊０回経産　主訴：帯下増加、不正性器出血　既往歴・家族歴：特記すべきことなし　現病歴：帯下増加、不正性器出血を主訴とし、前医を受診したところ、子宮頸部擦過細胞診にて間質肉腫を疑われ、当院を受診した。当院で施行された MRI にて子宮頸部に 36mm 大の腫瘤を認め、子宮頸部より生検および擦過細胞診が施行され、悪性リンパ腫と診断された。

【細胞学的所見】子宮頸部擦過細胞診において、異型細胞が集塊状や散在性に認められた。個々の異型細胞は成熟リンパ球の２～３倍程度の大きさで、裸核状から豊富な胞体を有するものまで認められた。核は類円形、紡錘形、馬蹄形など多彩で、くびれや切れ込み、核小体が認められた。免疫細胞化学的に､これらの異型細胞は CD20 陽性であった。以上より、悪性リンパ腫と診断された。

【組織学的所見】子宮頸部生検標本において、腫瘍細胞は充実性やびまん性に増殖・浸潤していた。個々の腫瘍細胞は淡明な胞体をもち、核形不整や核異型を呈していた。免疫組織化学的に、腫瘍細胞は AE1/AE3(-)、CD45/LCA(+)、CD3(-)、CD5(-)、CD10(-)、CD20(+)、CD79a(+)、bcl-6(+) であった。以上より、悪性リンパ腫（びまん性大細胞型 B 細胞リンパ腫）と診断された。

【まとめ】本症例では、細胞診標本上、肉腫との鑑別を要する所見を示していた。子宮頸部に発生するびまん性大細胞型 B 細胞リンパ腫はまれであるが、非上皮性の腫瘍の疑われる細胞像の場合でも、悪性リンパ腫の可能性を念頭に置くことが必要と考える。

P-02

菊池病類似の細胞所見を呈した EBV 関連リンパ増殖疾患の１例

○土田 秀(CT)[1)]、小島 勝(MD)[4)]、布瀬川 卓也(CT)[1)]、
神山 晴美(CT)[1)]、中里 宜正(MD)[4)]、
高田 温子(MD)[4)]、飯島 美砂(MD)[2)]、
清水 和彦(MD)[5)]、鹿沼 達哉(MD)[3)]
1)群馬県立がんセンター　病理検査課、
2)同　臨床病理検査部、 3)同　婦人科、
4)獨協医科大学病院　病理診断科、
5)足利赤十字病院　臨床検査部

【はじめに】菊池病は 10 - 40 歳代の主として頚部リンパ節の腫脹、発熱、白血球減少などを臨床的な特徴とする疾患で、特徴的な細胞所見から診断に穿刺吸引細胞診が有用とされる。一方で EBV 関連リンパ増殖疾患は多彩な病理組織所見を示すことが知られている。今回、菊池病類似の細胞所見を呈した EBV 関連リンパ増殖疾患の１例を経験したので報告する。

【症例】40 歳代、女性。両側頚部リンパ節腫脹を主訴として来院、発熱などの全身症状はみられなかった。白血球数 5260/mm^3（異型リンパ球１％）、軽度の肝機能異常が認められた。EBV 抗体価は EA-DR-IgGx10、VCA-IgMx10, VCA-IgGx10, EBNA-IgG(-) で初感染ないし再賦活化パターンであった。悪性リンパ腫が疑われリンパ節生検が施行され、捺印細胞標本を作製した。

【細胞所見】多数の中型・大型のリンパ球が認められ、核片貪食組織球も混在していた。好中球はみられなかったが、好塩基性の細胞質と核週明庭を持つ B 免疫芽球や形質細胞が散見された。

【病理組織所見】副皮質に地図状の壊死が認められ、壊死をまぬかれた部分では中型・大型のリンパ球が多数みられた。核形が不整な細胞も認められ、大型で核小体の明瞭な免疫芽球も混在していた。さらに三日月形の核を有する核片を貪食した多数組織球やごく少数の好中球も認められた。大型の芽球は B 細胞と T 細胞が混在していた。ISH 法では多数の EBER 陽性細胞が認められた。

【考察】EBV は少数例の菊池病の原因として報告されているが、細胞所見を記載した報告は少ない。本症例では好中球がみられないこと、多数の貪食組織球が出現している点は菊池病と類似している。しかし、菊池病の大型の芽球はほとんどが T 細胞であるのに対し、B 免疫芽球を思わせる細胞や形質細胞の出現などは菊池病の細胞所見とは異なると思われた。

P-03

パルボウイルス感染を疑った骨髄細胞診の一例

○高橋 加奈絵(CT)[1)]、池亀 央嗣(CT)[1)]、
横山 千明(CT)[1)]、川口 裕貴恵(CT)[1)]、
須貝 美佳(CT)[2)]、大橋 瑠子(MD)[3)]、
梅津 哉(MD)[1)]
1)新潟大学医歯学総合病院　病理部、
2)新潟大学医学部保健学科、
3)新潟大学医学部病理標本センター

【はじめに】パルボウイルス B19（別名ヒトパルボウイルス）は人間にのみ感染するウイルスで、伝染性紅斑、通称リンゴ病や胎児水腫などの原因ウイルスとして知られている。今回我々は、骨髄細胞診にてパルボウイルス感染が疑われた症例を経験したので報告する。

【症例】患者：12 歳、男児。

病理検査 10 日前にインフルエンザ A 型を発症。一旦症状が軽快したものの 4 日後に再度発熱、さらに 2 日経っても 39 度台の発熱が続いた。その後、めまいや立ちくらみを訴え近医を受診。血色素量 6.5g/dl と高度の貧血を指摘され、精査目的に当院を受診し、骨髄穿刺を施行した。

【当院初診時の血液検査】WBC：2820 /μl，RBC：198×万/μl，血色素量:5.7 g/dl，Ht:15.3％，PLT:22.4×万/μl

【細胞および組織所見】3 系統の造血細胞がみられる中に、スリガラス状の核クロマチンを呈した巨大細胞が散見された。出現している巨大細胞は核形不整が著しく、好酸性を示す大型核小体もしくは核内封入体様の構造物が目立った。免疫染色では、細胞診，組織診ともにパルボウイルス B19 陽性細胞を認めた。

【血清学的検査】パルボウイルス B19 に対する抗体価は IgG，IgM ともに陽性で、PCR でもウイルスの DNA が検出された。

【考察】その後の精査で基礎疾患である遺伝性球状赤血球症の存在が判明し、本症例はパルボウイルス感染により一過性の骨髄無形成発作 aplastic crisis が起こったと考えられた。

P-04

EUS-FNA で診断しえた膵頭部の骨髄性肉腫の 1 例

○永井 多美子(CT)[1)]、町田 浩美(CT)[1)]、
佐々木 英夫(CT)[1)]、加藤 輝(CT)[1)]、
金子 有子(MD)[2)]、中里 宜正(MD)[2)]、
黒田 一(MD)[2)]、小島 勝(MD)[2)]、
今井 康雄(MD)[2)]
1)獨協医科大学病院　病理部、
2)獨協医科大学　病理診断学

【はじめに】骨髄性肉腫は、髄外に骨髄性の腫瘤を形成するまれな病変である。今回、私たちは EUS-FNA で診断しえた膵頭部腫瘤を形成した骨髄性肉腫の 1 例を報告する。

【症例】18 歳、男性で、骨髄異形成症候群によって父親から 2 回にわたり骨髄移植を受けている。平成 28 年 2 月、経過観察中の CTscan 膵頭部に 51x46mm の腫瘤が認められ EUS-FNA が行われた。末梢血は白血球 4500/μl, Hb14.8g/dl、血小板は $6.4x10^4$/μl で末梢血に芽球は認められなかった。骨髄中の芽球は 5％未満であった。

【細胞所見】線維成分や腺組織、小リンパ球を背景に N/C 比が高くやや核に不整がみられる大型の芽球が認められた。Giemsa 染色標本では細胞質は好塩基性、核小体も有するものも見られた。核のクロマチンがリンパ腫よりやや柔らかく既往歴も考え骨髄性肉腫を推定した。好酸球の出現はみられなかった。

【フローサイトメトリー】腫瘍細胞は CD34+ CD13+ CD33+ CD56+ であった。

【病理組織所見】広範な壊死を背景に N/C 比の高い異型細胞が集簇しており免疫染色では CD45+ CD3- CD20- CD42b- CD68+/- myeloperoxidase+の芽球が認められた。

【考察】EUS-FNA は膵などの後腹膜臓器の腫瘤性病変の診断に有用とされる。今回、私たちは EUS-FNA で既往歴を参考にしつつ骨髄性肉腫を推定した 1 例を報告した。後腹膜は時に悪性リンパ腫の発生する部位である。EUN-FNA は細胞標本、組織標本に加え、フローサイトメトリーの検体も採取しうることから血液系腫瘍の診断にも有用であると思われる。

P-05

心嚢液に異型細胞が出現した血管肉腫の一例

○濱谷 亮(CT)[1)]、村田 佳彦(CT)[1)]、
中川 智貴(CT)[1)]、藤原 広美(CT)[1)]、
坂下 信悟(MD)[1)]、野口 雅之(MD)[2)]
1)筑波大学附属病院　病理部、
2)筑波大学医学医療系診断病理

【はじめに】心臓原発血管肉腫は極めて予後不良な悪性腫瘍であり、体腔液中の血管肉腫の細胞学的報告も少ない。今回、我々は心嚢液に異型細胞が出現し、血管肉腫の一例を経験したので報告する。

【症例】39 歳、女性。倦怠感、息切れを主訴に他院受診。CT 検査で多量の心嚢水貯留を認め、心嚢液穿刺が施行された。細胞診検査で、悪性腫瘍と診断され、精査目的で当院受診。心嚢液穿刺と同時に開胸腫瘍生検を行い、心臓原発血管肉腫と診断された。

【細胞所見】血性背景に、N/C 比が高く、クロマチン増量を示すやや小型の異型細胞が小集団として出現していた。核は類円形で、核偏在性を示していた。クロマチンは顆粒状で、明瞭な核小体が 1 ～ 2 個認められた。以上の所見から adenocarcinoma が最も疑われたが、免疫細胞化学にて CD31 が陽性を示したため、血管肉腫が考えられた。

【組織所見】紡錘状の腫瘍細胞が特定の配列を形成せずに増殖していた。核は中等度異型を示し、核分裂像も高頻度に認められた。免疫組織化学では、CD31、CD34、α-SMA が陽性、Pan-cytokeratin、D2-40、Calretinin が一部陽性、EMA、Ber-EP4、Desmin は陰性だった。上皮系および中皮マーカーの一部が陽性であったが、その部分に関しては血管内皮マーカーである CD31、CD34 も陽性を示しており、血管肉腫と診断された。

【まとめ】血管肉腫は多彩な細胞像を呈することが多く、決め手となる所見が少ないことから、組織型の断定が困難な症例が多い。本症例においても adenocarcinoma との鑑別が困難であったが、明瞭な核小体や同心円状および赤血球を介在する細胞集塊は血管肉腫の特徴的所見とされているため、このような所見がみられる場合は悪性中皮腫や転移性腫瘍等と共に血管肉腫も鑑別にあげる必要があり、血管内皮マーカーである CD31 や CD34 の免疫染色が有用であると考えられた。

P-06

染色体分析で 11q 欠失を認めた神経芽腫の一例

○後藤 義也(CT)[1)]、細沼 佑介(CT)[1)]、
鎌倉 靖夫(CT)[1)]、中村 勝(CT)[1)]、
瀬山 敦(CT)[1)]、鎌田 孝一(CT)[1)]、
永田 耕治(MD)[2)]、渡邊 温子(MD)[3)]、
田中 竜平(MD)[3)]、安田 政実(MD)[1),2)]
1)埼玉医科大学国際医療センター　病理診断部、
2)同　病理診断科、
3)同　小児腫瘍科

【はじめに】神経芽腫は、小児では頻度の高い腫瘍である。予後良好群と不良群に分けられ、予後不良群には、未分化型・低分化型がある。18 ヵ月未満では、低分化型であっても年齢相当の分化・成熟傾向がみられる腫瘍である。今回、低分化型神経芽腫の染色体解析と術中腹水細胞診について報告する。

【症例】3 歳　女児。エコーにて肝から両腎付近に広がる腫瘤を確認、後腹膜神経芽腫を疑い開腹生検実施、術中腹水細胞診検体も採取された。

【細胞所見】血性背景に結合性を示す N/C 比の高い類円形細胞が重積小集塊として少数出現。核濃染、クロマチンは粗大顆粒状で不均一に増量。Giemsa 染色では、好塩基性細胞質で核クロマチンが顆粒状～網状繊細の N/C 比の高い幼若な小集塊が多数認められた。PAS 反応は陰性、不同性に乏しい比較的均一な細胞で、集塊に特徴的な所見はなく、臨床情報を考慮し神経芽腫疑いと報告した。

【病理所見】肉眼的に白色調充実性。組織学的に中～大型核と少量の細胞質を有する類円形細胞が単調に増殖。明らかなロゼット構造は認めなかった。核分裂、崩壊像が目立ち、脈管浸潤も伴っていた。わずかに神経への分化傾向を示す所見から、低分化型神経芽腫と診断された。骨髄生検で、骨髄転移を確認した。

【腫瘍染色体解析】47, XX, add(2) (q31), add(3)(q27), del(5) (p13), add(6) (p21), -6, add(7) (p22), del(11) (q?21q?23), +del(11) (q?21q?23), add(13) (q22), -14, -15, -15, -18, -20, +6mar

【FISH 解析】MYCN 領域の明らかな増幅は認めなかった。染色体解析に基づき 5 番染色体短腕と 11 番長腕の一部に FISH シグナルの数的異常を確認した。

【考察】細胞所見のみで本腫瘍を推定することは困難なため、年齢・腫瘤占拠部位など臨床情報を考慮することが必要である。乾燥固定標本において小集塊が多数認められ、組織所見と同様の単調な幼若細胞の出現様式を確認したため、Giemsa 染色と合わせ評価することが重要である。また、腫瘍染色体解析から得られた情報を基に、形態学的に腫瘍細胞を疑う細胞に対し FISH 法で確認をすることも形態再認識の一助となると考えた。

P-07

皮下に発生した中間悪性 solitary fibrous tumor の１例

○小林 帆波(CT)[1)]、樋口 佳代子(MD)[2)]、
小倉 和幸(CT)[1)]、池上 陽太(CT)[1)]、
加藤 昌希(CT)[1)]、石橋 恵津子(CT)[1)]、
伊丹川 裕子(CT)[1)]、小豆畑 康児(MD)[2)]、
伊藤 信夫(MD)[2)]
1)慈泉会相澤病院　検査科、
2)同　病理診断科

【はじめに】Solitary fibrous tumor は多くが胸膜に発生し良性の経過をとる間葉系腫瘍であるが、時に胸壁外発生や悪性の転帰を示すことが知られている。

【症例】63 才、男性。早期胃癌術後。３年ほど前から右肩にしこりができたが痛みもなく放置。４ヶ月前より痛みだし当院紹介受診。CT では右鎖骨頭側の皮下に 55×43×33mm 大の腫瘤を認め、粉瘤あるいはガングリオンが疑われ切除術施行。

【摘出標本肉眼的所見】皮下に、長径 6.3cm、境界明瞭、分葉状割面白色充実性、一部粘液腫様の腫瘤を認めた。

【細胞所見】腫瘍擦過、捺印、穿刺 LBC 標本では維様物質と共に、裸核様で紡錘形から類円形を示す腫瘍細胞が孤立散在性から一部集塊を形成して出現。核のねじれやくびれが多くみられ、まれに核内空胞もみられた。大小不同、核膜の肥厚、クロマチン増量、核小体の腫大などはめだたなかった。神経系腫瘍、dermatofibrosarcoma protuberance、solitary fibrous tumor などが鑑別としてあげられた。

【組織学的所見】紡錘形腫瘍細胞が鹿角様の血管をともなってランダムな増殖パターンを示し、場所により細胞密度に差がみられた。富細胞性の部分では核分裂像が 10 視野中４個以上認められ、切除断端陽性であった。免疫染色では腫瘍細胞は CD34 (+)、bcl2 (+)、CD99 (weakly and focally)、vimentin (+)、S100 (-)、EMA (-)、SMA (-) で中間悪性 solitary fibrous tumor と診断された。

【まとめ】Solitary fibrous tumor は胸壁外組織にも発生しうることを念頭におき、紡錘形細胞腫瘍の診断の際には LBC 検体やセルブロックなどを用いた CD34、bcl2 を含む免疫染色の実施が鑑別診断に有用と考える。

P-08

頭頸部領域における頸部リンパ節細胞診の役割と意義

○加藤 智美(CT)[1)]、佐瀬 智子(CT)[1)]、
細沼 佑介(CT)[1)]、菅野 恵士(CT)[1)]、
鎌倉 靖夫(CT)[1)]、永田 耕治(MD)[2)]、
藤野 節(MD)[2)]、榊 美佳(MD)[2)]、
長谷部 孝弘(MD)[2)]、新井 栄一(MD)[2)]、
中平 光彦(MD)[3)]、安田 政実(MD)[1,2)]
1)埼玉医科大学国際医療センター　病理診断部、
2)同　病理診断科、
3)同　頭頸部腫瘍科

【はじめに】頭頸部においてリンパ節腫脹をきたす病変には、悪性リンパ腫や転移性腫瘍が多くを占める。悪性リンパ腫が考えられる場合は組織生検が第一選択とされるが、頭頸部領域に明らかな粘膜病変を認めない原発不明癌に対しては、播種を避けるため組織生検は禁忌とされ、穿刺吸引細胞診 Fine needle aspiration cytology（FNAC）が診断確定、かつ治療方針決定に際し重要な意義をもつ。

【目的】頭頸部腫瘍における細胞診の実体を振り返り、臨床現場から求められている needs との整合性、今後の精度向上のための方策を考える。

【対象と方法】当院で 2013.1～2016.5 の約３年間で、頸部リンパ節腫脹を主訴に FNAC が施行されたのは 422 例である。これらのうち、頭頸部領域に明らかな粘膜病変を認めず、かつ組織学的に診断が確定された 49 例に対して詳細な検討を加えた。

【結果】

- 細胞診判定：class III 14 例, class V 35 例。
- 組織診断：悪性リンパ腫 20 例、扁平上皮癌 15 例（原発不明癌９、咽頭癌５、食道癌２）、腺癌 10 例（甲状腺乳頭癌４例、卵巣癌１、前立腺癌１、腎細胞癌１、肺癌１、大腸癌２）、未分化癌４例
- 悪性リンパ腫と確定診断されたうち細胞診の判定のもと、生検された 85%（17/20）、郭清術が施行された 15%（３/20）。頭頸部由来の転移性癌または原発不明癌と確定されたうち細胞診判定のもと生検された 28%（５/18）、郭清術が施行された 72%（13/18）.

【考察】細胞診の結果で治療方針が決定され過剰治療となった症例があった。頭頸部領域に明らかな粘膜病変がみられない場合、頸部リンパ節細胞診の鑑別診断（扁平上皮癌・腺癌・悪性リンパ腫）は重要な役割である。とくに細胞診の結果のみで根治的廓清術が選択されるケースではより高い精度が求められる。さらに、予後や追加治療選択の観点から p16 の細胞診への応用を検討していく。

P-09

カルシトニン・CEA 非産生性甲状腺髄様癌の一例

○角張 純(CT)[1)]、桜井 貞広(CT)[1)]、
飯塚 渉(CT)[1)]、小島 勝(MD)[2)]、
今井 康雄(MD)[2)]
1)佐野厚生総合病院　検査科、
2)獨協医科大学病院　病理診断科

【はじめに】甲状腺髄様癌はC細胞に由来する悪性腫瘍で、組織型の中で１～２％を占める発生頻度の低い腫瘍で、高頻度にカルシトニンやCEAを産生する事が知られている。今回カルシトニン、CEA共に非産生性の髄様癌を経験したので報告する。

【症例】64歳男性。2015年６月、左脳梗塞精査の為行った頭頸部CT画像で、甲状腺左葉に直径5cmほどの腫瘤が偶発的に発見された。甲状腺癌が疑われた為、穿刺吸引細胞診（fine needle aspiration cytology；FNA）が施行された。細胞診標本で、髄様癌や形質細胞腫が示唆された為、組織生検、腫瘍摘出術が施行された。生検後に血液検査が施行されたが、カルシトニン、CEA値の上昇は見られなかった。

【細胞像】Pap染色で、炎症細胞を背景に、孤在性または結合性の乏しい小集塊の異型細胞が散見された。顆粒状細胞質で、円形～類円形核を有した核偏在性の細胞が多く見られた。軽度の大小不同は見られたが比較的単調な細胞像であった。

【組織像】HE染色では、髄様に増殖する円形～類円形の腫瘍細胞を認めた。組織型確定の為、免疫染色を施行した。カルシトニン(−)、CEA(−)、サイログロブリン(−)、CD56(+)、シナプトフィジン(+)、クロモグラニンA(+)、TTF-1(+)、これらの結果から、甲状腺髄様癌と診断された。

【まとめ】甲状腺髄様癌は頻度の低い組織型であるが、その中でもカルシトニン非産生性の髄様癌または神経内分泌腫瘍の報告は極めて少なく、非常に稀な症例であったと考える。

また、髄様癌は亜型が多く組織像や細胞像が多様であることが知られているが、今回の細胞像は、髄様に増殖する円形～形質細胞様の細胞像で、比較的典型的所見であったと考える。しかし、血中カルシトニンやCEAの検査結果によって、判断を躊躇した症例であった。

P-10

甲状腺硝子化索状腫瘍の１例

○半田 幸雄(CT)[1)]、中村 ひさ子(CT)[1)]、
宮沢 勲(CT)[1)]、江原 孝史(MD)[2)]、
樋口 佳代子(MD)[3)]
1)ＪＡ長野厚生連北信総合病院　臨床検査科、
2)松本大学スポーツ健康学科、
3)慈泉会相澤病院　病理診断科

【はじめに】甲状腺硝子化索状腫瘍（hyalinizing trabecular tumor；以下、HTT）は、核内封入体や核溝が目立つことから乳頭癌と、また間質がアミロイドに類似していることから髄様癌との鑑別が問題となる、きわめて稀な腫瘍である。

今回術前の穿刺吸引細胞診にてHTTを推測しえた症例を経験したので報告する。

【症例】53歳、女性。検診にて甲状腺腫瘤を指摘され受診。超音波検査では、甲状腺右葉中部～下極に15mm大の境界明瞭で､内部は均一な低エコー腫瘤がみられ濾胞性腫瘍が疑われた。

【細胞学的所見】穿刺吸引細胞診では裸核、紡錘形細胞を背景に、乳頭状、索状に配列した細胞集塊を多く認めた。その集塊内にライトグリーン好性から黄色調を呈し、ギムザ染色ではメタクロマジーを起こした無構造な物質が認められた。また核内封入体や核溝を多く認めたが、明らかなyellow bodyは見られなかった。

【摘出標本肉眼的所見】腫瘍は16×12×10mm大、境界明瞭で割面は黄白色の充実性腫瘍であった。周囲組織への浸潤はみられなかった。

【組織学的所見】組織学所見では、腫瘍細胞が索状に配列し、核内封入体や核溝を多く認め、細胞外は硝子様を呈したPAS陽性物質を認めた。細胞質には大小不同のあるyellow bodyを認めた。免疫組織学的にはthyroglobulin陽性、Ki-67 anitigen/clone MIB-1（以下、MIB-1）では細胞質および細胞膜に強陽性を示した。以上の所見よりHTTと診断された。

【まとめ】今回の症例では、典型的なHTTの細胞像を呈していた。細胞像では核内封入体や核溝のみとらわれず、細胞の出現状態、硝子様物質の存在など総合的に判断し、PAS染色やギムザ染色を併用することで診断は可能であると思われた。乳頭癌、髄様癌の細胞像と比較しながら報告したい。

P-11

男性乳腺の顆粒細胞腫の一例

○拝原 直樹(CT)[2]、下 正宗(MD)[1]、
藤田 彩人(MD)[1]、飯島 正(CT)[2]、
須藤 薫(CT)[2]、根本 玲子(MD)[3]、
岡野 滋行(MD)[3]
1)東葛病院　病理診断科、
2)同　検査課、
3)同　産婦人科

【はじめに】顆粒細胞腫（granular cell tumor）はシュワン細胞起源と考えられている。乳腺領域に生ずる顆粒細胞腫は比較的稀な疾患で、画像上乳癌との鑑別が難しく穿刺吸引細胞診または針生検が診断上重要となる。今回その一例を経験したので報告する。

【症例】患者：40 歳代　男性　既往歴　なし，家族歴　母：肺癌、姉：ホジキン病

現病歴：２週間続く咳を主訴に当院内科を受診し、胸部 CT にて右乳房腫瘤を指摘された。マンモグラフィにてカテゴリー５、超音波検査でもカテゴリー４の腫瘤を認め、乳癌が疑われた。初診から１か月後の針生検で、顆粒細胞腫と診断、腫瘤摘出術が施行された。

【細胞所見】新鮮腫瘍組織を用いた捺印細胞診では、腫瘍細胞は多菱形で孤立散在性、裸核状に出現し、結合性の緩い平面的な小集塊としても認められた。核は円形から類円形で N/C 比は小さく細胞境界は不明瞭。細胞質にはライトグリーンまたはオレンジ G に好染する細かな顆粒を密に認め、背景にも同様の顆粒状物質を認めた。顆粒細胞腫が推定された。

【組織所見】腫瘍細胞の核は大小不同を示し、核異型は乏しく、細胞質は好酸性の顆粒を有する。細胞境界不明瞭で大小の胞巣を形成していた。免疫染色では S-100 および NSE が陽性であった。以上より乳腺顆粒細胞腫と診断された。

【考察】細胞診においてはアポクリン化生細胞やアポクリン癌との鑑別が問題となるが、アポクリン化生細胞は、大型の核小体を認め、細胞結合が強く敷石状配列を呈し、細胞境界が明瞭、アポクリン癌では背景に分泌物や壊死物質がみられることが多く、核異型などの細胞学的悪性所見を認める。顆粒細胞腫は背景に細胞質から飛散した顆粒の存在が最も大きな違いであり、本例を念頭に置けば、鑑別可能と思われた。

P-12

乳腺腺筋上皮腫の一例

○郡 俊勝(CT)[1]、伊藤 聡史(CT)[1]、
柳田 美樹(CT)[1]、鈴木 智子(CT)[1]、
天野 雄介(MD)[1]、大城 久(MD)[1]、
田中 裕美子(MD)[2]、藤田 崇史(MD)[2]、
福嶋 敬宜(MD)[1]
1)自治医科大学付属病院　病理診断部、
2)同　乳腺科

【はじめに】腺筋上皮腫は乳管上皮細胞と筋上皮細胞が共に増殖する稀な腫瘍で、今回組織学的に紡錘細胞型の腺筋上皮腫と診断された一例を経験したので細胞像を中心に報告する。

【症例】64 才女性、乳癌検診にて右乳腺腫瘍を指摘され、他院にて経過観察されていたが、2016 年当科でのフォローを希望され紹介受診。マンモグラフィーではカテゴリー３、超音波検査で右下外側よりに約 2 cm 大の腫瘤が認められた。乳管内腫瘍が疑われたため、穿刺吸引細胞診が施行された。

【細胞所見】血性背景に長楕円形～紡錘形核を有する細胞が、境界不明瞭な密度の高い集塊や弧在性に多数認められた。介在する基質は硝子様で一部に柵状配列も確認された。胞体はライトグリーン好性で豊かなものから裸核状のものまで様々な程度に認められた。クロマチンは微細顆粒状で、軽度の核形不整も一部にみられた。核分裂像や壊死は目立たなかった。組織型の判定は困難で紡錘形細胞からなる腫瘍性病変が疑われた。

【組織所見】軽度に核腫大した紡錘形細胞の増殖性病変があり、所々で腺上皮細胞による小腺腔構造が認められ、両者の細胞に形態学的な移行像も認められた。免疫組織化学的に紡錘形細胞は AE1/AE3 陽性、CK5/6 陽性、p63 ごく少数陽性、Carponin 陽性、αSMA ごく少数弱陽性、GFAP 陽性、S100 陽性、Vimentin 陽性、Ki-67 index は約３％であった。形態学的特徴と免疫組織化学的所見により腺筋上皮腫（spindle cell type) が最も考えられた。

【まとめ】腺筋上皮腫は稀な腫瘍であり、細胞診での推定診断は困難だったが筋上皮細胞の特徴像を把握することにより鑑別疾患のひとつとして挙げることは可能と思われた。

P-13

子宮頸部リンパ上皮腫様癌２例の細胞像

○石黒 和也(CT)[1)]、大河内 良美(CT)[1)]、
西村 優花(CT)[1)]、石松 寛美(CT)[1)]、
上田 有美(CT)[1)]、飯野 陽子(CT)[1)]、
小田倉 章(CT)[1)]、小沢 昌慶(MD)[2)]、
内田 温(MD)[2)]、野末 彰子(MD)[3)]、
西出 健(MD)[3)]、菊地 和徳(MD)[2)]
1)公益財団法人 筑波メディカルセンター
筑波メディカルセンター病院 臨床検査科、
2)同 病理科、
3)同 婦人科

【はじめに】子宮頸部リンパ上皮腫様癌（Lymphoepithelioma-like carcinoma：以下、LELC）は、子宮頸癌取扱い規約において、扁平上皮癌の特殊型に分類されている比較的稀な腫瘍であり、組織学的には、リンパ球浸潤を伴って大型で未分化な癌細胞が胞巣状増殖を示すとされている。今回われわれは、当院で経験したLELC ２例の細胞像について報告する。

【症例】症例１:66歳、女性。症例２:77歳、女性。いずれも性器出血を主訴に当院を受診、子宮頸部擦過細胞診および組織生検にて扁平上皮癌と診断し、症例１は広汎子宮全摘出術、症例２は円錐切除術を施行した。

【細胞所見】症例１は、リンパ球優位、症例２は好中球優位の炎症細胞や、出血、壊死物質を背景に異型細胞が集塊や孤立性に出現していた。集塊は不規則重積や一部は層形成様を呈し、細胞は類円形や楕円形、紡錘形で、N/C比が高く、クロマチンの増量や核形の不整が著明で低分化な異型細胞が主体であった。角化した異型細胞も散見されたが、少数であり、症例１、２とも非角化型の扁平上皮癌と診断した。

【手術材料組織所見】いずれもリンパ球主体の著明な炎症細胞浸潤を伴い、腫瘍細胞が胞巣状に増殖していた。角化傾向は軽度であった。以上より、LELCと診断した。

【まとめ】通常型の非角化型扁平上皮癌の細胞像においても背景や腫瘍細胞集塊内にリンパ球などの炎症細胞を認めることがあるため鑑別は困難であるが、リンパ球が目立ち、比較的低分化、未分化な腫瘍細胞が主体をなす場合は、LELCの可能性も考えられる。

P-14

子宮頸部上皮内腺癌と扁平上皮内病変の合併症例の細胞学的検討

○花井 佑樹(CT)[1)]、中澤 久美子(CT)[1)]、
大森 真紀子(MD)[3)]、石井 喜雄(CT)[1)]、
佐藤 詩織(CT)[1)]、望月 直子(CT)[1)]、
笠井 一希(CT)[1)]、端 晶彦(MD)[3)]、
中澤 匡男(MD)[1)2)]、近藤 哲夫(MD)[1)2)]、
望月 邦夫(MD)[1)2)]、大石 直樹(MD)[1)2)]、
加藤 良平(MD)[1)2)]
1)山梨大学医学部附属病院 病理部、
2)同 人体病理学講座、 3)同 産婦人科

【はじめに】子宮頸部上皮内腺癌（以下AIS）は子宮頸部上皮内腫瘍（以下CIN）を高率に合併することが報告されており、細胞診において両成分を的確に判定することは容易ではない。また腺系病変は細胞学的に判定基準が確立されておらず、判定者間で差が生じやすく、扁平上皮系との鑑別も難しいと言われている。今回は組織学的にAISと診断された症例を対象に合併頻度および細胞像の検討を行ったので報告する。

【対象】2010年１月から2016年６月までに円錐切除術または子宮全摘術を施行し、組織学的にAISと診断され、術前細胞診が提出された14例を対象にした。

【成績】AISの14例中11例においてCIN(78％)の合併が認められた。CIN合併症例11例の術前細胞診において、①腺系と扁平上皮系の両成分を認めた症例は11例中５例（45％）、②腺系のみを認めた症例は11例中１例（９％）、③扁平上皮系のみを認めた症例は11例中５例（45％）であった。CIN合併症例で腺系由来の異型細胞を認めた６例においてAISと診断できたのは２例であったのに対し、扁平上皮由来の異型細胞を認めた10例では大半が組織診と一致していた。また両成分とも組織診と完全に一致した症例は１例であった。

【考察】AISでは高率にCINを合併することが報告されており、当院においても同様であった。術前細胞診では約半数の症例で腺系細胞を指摘することができなかった。CINに対しAISの正診率の低さが見受けられ、その診断の難しさを示唆する結果であった。本検討では、特にAISをはじめとする腺系異型細胞と異型扁平上皮細胞との鑑別に着目し、その細胞学的特徴を検討し報告する。

【まとめ】CINの異型細胞が存在する場合、AISの合併も考慮し注意深く観察することが重要である。

P-15

子宮頸がん予防啓発イベント一般参加者のアンケート集計結果

○林 秀高(CT)[1)]、中村 恵美子(CT)[2)]、
小林 幸弘(CT)[3)]、樋口 佳代子(MD)[4)]、
上原 剛(MD)[3)]、
長野県臨床細胞学会子宮頸がん予防啓発小委員会[5)]
1)長野県立木曽病院　臨床検査科、
2)JA長野厚生連篠ノ井総合病院臨　床検査科、
3)信州大学医学部附属病院　臨床検査部、
4)慈泉会相澤病院　病理診断科
5)長野県臨床細胞学会

長野県細胞検査士会では年間を通して子宮頸がん予防啓発プロジェクト「愛は子宮を救う in 長野」を掲げている。その活動の中で最も重要な企画として長野市内のホールにおいて一般の人を対象に啓発イベントを開催している。

子宮頸がんの予防について最も知ってほしい若い世代の方に参加してもらえるような企画を計画し、中学生・高校生・専門学校生の世代には出演者やボランティアスタッフとして参加をお願いしている。また保育園児や小学生に出演してもらうことにより、その保護者にも大勢参加いただいている。

今回は来場者を対象として子宮頸がんについてのアンケートを行ったのでその集計とそこから見えた傾向をまとめた。

回答を得られたのは 10 歳代から 70 歳代までの 355 人（女性 277 人、男性 78 人）。

質問はそれを読むことで子宮頸がん予防についての重要なキーワードを知ることができる内容を考えた。

質問 1「子宮頸がんは若い女性に多く、特に 20 ～ 30 歳代で急増していると聞いたことがありますか？」**質問 2**「ヒトパピローマウイルス（HPV）が子宮頸がんの原因であることを聞いたことがありますか？」**質問 3**「子宮頸がん予防には検診が最も重要であるということを聞いたことがありますか？」**質問 4**「このイベントで子宮頸がんについて以前より理解が深まりましたか？」

さらに女性には**質問 5**「子宮頸がん検診を受けたことがありますか？」**質問 6**「受けたくない最も大きな理由は何ですか？」**質問 7**「問題が解消されたら受診しようと思う、または受診しやすいですか？」

年代別内訳では男女合わせて 40 歳代が 100 人（27％）、最も参加してほしい 20 歳代、30 歳代はそれぞれ 27 人、66 人で全体の 26％であった。子宮頸がんが若い人に増えているということは殆どの人が知っていたが、HPV の感染が原因だということは 50％の人が知らなかった。しかし 70％の人から子宮頸がんに対する理解が深まったという回答が得られ、イベントの有用性が感じられた。

P-16

エルロチニブ投与後、肺腺癌から小細胞癌に転化した一例

○村田 佳彦(CT)[1)]、中川 智貴(CT)[1)]、
藤原 広美(CT)[1)]、坂下 信悟(MD)[2)]、
野口 雅之(MD)[2)]
1)筑波大学附属病院　病理部、
2)筑波大学医学医療系診断病理

【はじめに】EGFR 変異陽性肺癌が、EGFR-TKI に耐性を獲得する機序として、T790M や MET 遺伝子増幅などがあるが、まれに小細胞癌に転化する報告もある。今回、我々は肺腺癌が小細胞癌に転化した一例を経験したので、報告する。

【症例】63 歳、女性。2013 年 7 月に右肺上葉腺癌を切除後、2014 年 8 月に胸膜、左肺に転移が認められ、エルロチニブによる治療を行った。2016 年 1 月に縦隔リンパ節、胸壁腫瘤、左肺 S6、S10 の結節病変を認め、PET-CT にて、膵体部～尾部へ突出する結節も確認された。同年 3 月に膵穿刺吸引細胞診、膵生検、縦隔リンパ節 EBUS-TBNA、左肺 S10 部分切除術が行われた。

【細胞所見】膵穿刺吸引検体では、小型で、非常に N/C 比が高く、クロマチン増量を示す異型細胞が孤立性または大小の集団として多数出現しており、neuroendocrine tumor と考えられた。縦隔リンパ節検体も同様の所見を呈しており、膵腫瘍と同様の腫瘍と推定された。

【組織所見】膵生検検体では、壊死および出血に混在するように、核形不整の目立つ小型～中型の腫瘍細胞が、孤在性～小胞巣状およびびまん性に増殖しており、一部で木目込み細工様の配列や、核線も認められた。免疫組織化学にて、ChromograninA(+), Synaptophysin(+), CD56(+), TTF-1(+, focal), Keratin7(+, focal), Keratin20(-) で、神経内分泌腫瘍と診断された。左肺 S10 部分切除検体も組織学的、免疫組織化学的に同様の所見であった。原発巣推定のため、それぞれの検体で EGFR 遺伝子変異検査を行ったところ、既往の肺腺癌と同様の EGFR 遺伝子変異がいずれの腫瘍からも検出された。これにより、既往の肺腺癌が小細胞癌に転化し、縦隔リンパ節、膵臓に転移したと考えられた。

【まとめ】肺腺癌の術後化学療法によって、小細胞癌に転化した症例を経験した。原発巣推定には EGFR 遺伝子変異検査が有用であった。

P-17

膵退形成癌の１例

○大塲 加央里(CT)[1)]、外崎 友美(CT)[1)]、
関 香織(CT)[1)]、古田 政敏(CT)[1)]、
山田 哲司(CT)[1)]、八木 春奈(MD)[2)]、
高橋 青志郎(MD)[2)]、小川 博(MD)[2)]
1)聖隷三方原病院　臨床検査部、
2)同　病理診断科

【はじめに】膵退形成癌は本邦の取り扱い規約では浸潤性膵管癌に分類され、巨細胞型・破骨細胞様巨細胞型・多形細胞型・紡錘細胞型に亜分類されており、発生頻度は全膵癌の 0.14％と稀である。今回我々は膵退形成癌の１例を経験したので報告する。

【症例】70 歳代、女性。心窩部痛を主訴に近医受診。超音波検査、CT にて膵体部に 15mm 大の腫瘤を認め、精査加療目的に当院紹介となった。ERCP 施行時に採取された膵液細胞診にて多核、大型核を有する悪性細胞が認められ、膵体尾部切除術が施行された。

【細胞所見】ERCP 施行時に採取された膵液には、単核および多核の異型細胞が混在して出現していた。単核細胞は孤在性または集塊状に出現し、N/C 比増加、核形不整があり、一部に核小体を認めた。多核細胞は大型で、細胞質の豊富なものから乏しいものまで様々であった。組織型の断定には至らなかったが、通常の膵管癌とは異なる像であると考えた。

【組織所見】摘出膵では肉眼的に膵体部に出血を伴う結節性病変を認めた。病変は組織学的に出血・ヘモジデリン沈着を伴い、多形性のある大型多核細胞から成っていた。主膵管内に高分化～中分化腺癌成分を認めた。免疫組織化学的に大型多核細胞の多くが CD68 陰性、cytokeratin (AE1/AE3) 陽性であり、巨細胞型の退形成癌と診断された。

【結語】膵退形成癌は稀である。退形成癌は多彩な細胞像を示すが、巨細胞型と破骨細胞様巨細胞型では多核巨細胞の出現が特徴的とされている。本症例は膵液細胞診で大型の多核細胞が認められたものの、細胞像から両者の鑑別が問題となった。若干の文献的考察を加え本症例の細胞像を報告する。

P-18

皮下腫瘤穿刺細胞診にて黒色真菌 Exophiala xenobiotica を確認した１例

○旭 洋子(CT)[1)]、大野 幸代(CT)[1)]、
田代 広(CT)[1)]、本田 勝丈(CT)[1)]、
椎谷 裕之(MT)[1)]、渡部 庸一(CT)[1)]、
大石 琢磨(MD)[1)]、伊藤 以知郎(MD)[1)]、
石井 隆弘(MD)[2)]、矢口 貴志[3)]
1)静岡県立静岡がんセンター　病理診断科、
2)同　感染症内科、
3)千葉大学真菌医学研究センターバイオリソース管理室

【はじめに】黒色真菌感染症の原因菌の１つである *Exophiala xenobiotica* は 2006 年に *Exophiala jeanselmei complex* の１菌種として分類された比較的新しい真菌である。この菌は土壌や植物など生活環境中に存在し、軽微な外傷から易感染者に日和見感染する傾向があるとされている。今回皮下腫瘤穿刺細胞診にて *E. xenobiotica* を確認したので報告する。

【症例】66 歳女性。SLE にて前医膠原病内科通院中。2016 年１月頃より左前腕腫瘤を自覚。徐々に拡大傾向となり、同年４月、単純 CT にて内部が低吸収の多房性腫瘤所見を認め、軟部腫瘍疑いのため当院整形外科受診。腫瘤を穿刺し、膿様液を吸引。細胞診標本にて真菌を確認した。その後千葉大学真菌医学研究センターにて *E.xenobiotica* と同定された。

また患者への聞き取りにて４、５年前に屋外で転倒し左肘周囲に 10 針ほど縫う怪我を経験していたことが分かった。

【細胞所見】パパニコロウ染色では、貪食像を示す多核組織球と好中球による炎症性背景に、オレンジ G やライトグリーンに染まる、隔壁やくびれを有する分岐の目立つ菌糸や、酵母様細胞を認めた。これらの所見は *Aspergillus* や *Candida* に見られる所見であるが、すべてを伴うものはどちらにも限定できない異なる真菌であると考えた。

【まとめ】細胞検査業務にて真菌に遭遇することはしばしばあるが、種類を同定することは困難である。今回も呼吸器や婦人科標本でみる真菌類とは異なることに気づき *Aspergillus*、*Candida* との違いを形態にて比較したが同定は困難であった。珍しい一例を経験したと考える。

P-19

尿細胞診中に Michaelis-Gutmann 小体を認めたマラコプラキアの１例

○畠山 大作(CT)[1)]、鈴木 利光(MD)[2)]、
佐藤 信(CT)[1)]、川野 剛(CT)[1)]、
高橋 正和(CT)[1)]、星 憲幸(MT)[1)]、
小林 寛(MD)[2)]、岡崎 悦夫(MD)[2)]
1)立川綜合病院　臨床検査部　病理科、
2)同　病理診断科

【はじめに】マラコプラキアは大腸菌などの持続感染によりマクロファージ内で細菌が増殖するために起こる慢性炎症性病変である。今回、尿細胞診で Michaelis-Gutmann 小体を有するマクロファージを認めたマラコプラキアの１例を経験したので報告する。

【症例】67 歳女性。2011 年膀胱癌が疑われ TUR-BT 施行したが悪性なし（Acute cystitis、マラコプラキアの所見なし）。2014 年 follow 中に尿細胞診疑陽性で再度膀胱癌が疑われ、TUR-BT 施行。この際、尿細胞診でマラコプラキアの存在には気付かれなかった。TUR-BT では尿路上皮癌の所見とともにマラコプラキアの所見がみられた。尿細胞診を見返すと、少数ではあるがマラコプラキアの所見がみられた。

【組織所見】尿路上皮癌の所見とともに、好酸性顆粒状胞体を有するマクロファージ（von Hansemann cell）が集簇、マクロファージ内には同心円状の Michaelis-Gutmann 小体がみられた。Michaelis-Gutmann 小体はコッサ反応、ベルリン青染色、PAS 反応陽性であった。また、グラム染色でマクロファージ内にグラム陰性菌がみられた。一部粘膜は剥がれ、組織球が膀胱内腔側に露出していた。

【細胞所見】多数の桿菌および好中球を背景に、異型細胞とともに TUR-BT でみられたような Michaelis-Gutmann 小体を有するマクロファージを少数認めた。また、尿細胞診と同時期に尿中細菌培養が行われており、Escherichia coli が同定された。

【まとめ】マラコプラキアは、Michaelis-Gutmann 小体を確認できれば細胞診でも推定可能な病変と考える。細菌尿（特に桿菌）をスクリーニングする際に、稀な疾患ではあるがマラコプラキアの存在も念頭におきマクロファージ様の細胞に注目することが重要と考える。

P-20

腹水細胞診で認めた異型細胞の判定に苦慮した卵巣胚細胞腫瘍２症例の検討

○千木良 浩志(CT)[1)]、澁木 康雄(CT)[1)]、
渡邊 麗子(MD)[1)]、佐々木 直志(CT)[1)]、
沼田 ますみ(CT)[3)]、池田 勝秀(CT)[4)]、
森 泰昌(MD)[2)]、吉田 正行(MD)[2)]、
吉田 裕(MD)[2)]、池田 俊一(MD)[2)]、
石川 光也(MD)[2)]、元井 紀子(MD)[1)]
1)国立がん研究センター中央病院　病理・臨床検査科、
2)同　婦人腫瘍科、
3)東京医療センター　臨床検査科・病理検査室、
4)国際医療福祉大学成田保健医療学部　医学検査学科

【はじめに】体腔液中に認めた異型細胞の判定に苦慮した卵巣胚細胞腫瘍症例２例を経験したので報告する。

【症例１】30 代女性。月経困難症で通院中に卵巣腫瘍を指摘され、当院紹介。MRI にて、ダグラス窩に内部構造不均一で造影効果を伴う充実性腫瘍を指摘された。腫瘍マーカーは AFP3000ng/mL と異常高値、CA125 上昇。《細胞所見》開腹時洗浄液では、不等重積性を示す細胞集塊を認めるも悪性の確定に至らず、疑陽性とした。《病理所見》右卵巣腫瘍は最大径 3. 3cm、正常卵巣を残して切除、診断は右卵巣奇形腫だった。左卵巣腫瘍は 4. 0cm 大（術中破綻あり）、診断は５％未満の卵黄嚢腫瘍成分を伴う未熟奇形腫 G3 の診断だった。

【症例２】20 代女性。腹部膨満感のため近医を受診し、骨盤内腫瘍と大量腹水を指摘された。MRI にて充実性部分を伴う多房性分葉状嚢胞性腫瘤が描出され、右卵巣腫瘍の疑いで当院に紹介された。腫瘍マーカーは HCG 4.6mIU/mL、AFP 11.3ng/mL と上昇。術前に数回の腹水穿刺が施行されており、経過中に腹水の性状が淡血性に変化した。《細胞所見》術前の腹水細胞診では、小型ながら細胞質内に硝子様小体を有した核形不整を呈する異型細胞が少数みられ、疑陽性とした。セルブロック標本中の異型細胞が、免疫染色にて BerEP4、SALL4, Glypican3 陽性であったため、これらが胚細胞性腫瘍由来である可能性が示唆された。《病理所見》摘出右卵巣腫瘍は被膜破綻状態、直径 15cm 大の充実性腫瘍で、組織学的には未熟奇形腫 G3 像を背景に少量の卵黄嚢腫瘍、胎児性癌成分の混在を認めた。

【まとめ】胚細胞腫瘍は腹水細胞診断が形態学的所見のみでは困難な場合があり、セルブロックでの SALL4, Glypican3 などの免疫染色は正確な診断に寄与できる可能性が示唆された。

P-21

重層コンパウンド法によるセルブロック作製方法の考案

○河野 哲也(CT)、中村 啓子(CT)、
織田 聖月(CT)、飯塚 麻衣(CT)、
細田 健太(CT)、猪山 和美(CT)、
久保 陽子(MT)、田中 亨(MD)
自治医科大学附属さいたま医療センター　病理部

細胞診材料を用いたセルブロックの作製には、様々な方法が紹介されている。セルブロックの長所としては、組織標本として観察でき、組織型の推定が困難な体腔液中の腫瘍細胞などに対して免疫組織化学染色を実施することが可能となり、原発巣の絞り込みやコンパニオン診断ならびに遺伝子解析にも有用な手段である。しかしながら、セルブロックの作製には、手間が掛かり、各施設においてこだわりの工夫がなされ、少なからず「コツ」や「テクニック」を要する。また、目的の異型細胞が少数の場合、検査不能となり得ることも短所でもある。理想は、だれにでも簡単に、少量の検体でも作製でき、作製中の細胞損失が少ない方法が望まれる。今回我々は、O.C.T. コンパウンドとエタノールを使用した失敗しないセルブロックの作製法を紹介する。

①細胞診検査に使用した残検体を緩衝ホルマリンにて浮遊固定する
②2500rpm 4分間遠心し、バフィーコートを抽出する
③抽出成分をマイクロチューブに移し、6200rpmにて30秒再遠心する
④上清の余分なホルマリン固定液を除去する
⑤沈渣成分に管壁を用いて少量（1滴）のO.C.T. コンパウンドを重層する
⑥コンパウンドの上部に、無水エタノールを1ml重層する
⑦そのまま室温にて3日間、静置する
⑧円錐形の固形物が形成され、沈渣面に対して垂直に割を入れる
⑨通常の組織検査と同様に、ETP処理を実施する
⑩ブロックを作製し、パラフィン切片から各種染色を実施する

マイクロチューブおよび10mlスピッツでも作製は可能であり、現在、良好な実績が得られているので、他の作製方法との比較ならびにその手技や若干の検討結果を加え報告する。

P-22

体腔液細胞診におけるBDシュアパス™法とセルブロック法の検討

○堀口 絢奈(CT)[1)2)]、梅澤 敬(CT)[3)]、梅森 宮加(CT)[1)]、
石橋 智美(CT)[1)]、土屋 幸子(CT)[1)]、
鈴木 英璃(CT)[1)]、本沢 恵璃(CT)[1)]、
春間 節子(CT)[1)]、斉藤 歩(CT)[1)]、根本 淳(CT)[1)]、
副島 友莉恵(MT)[2)]、沢辺 元司(MD)[2)]、
廣岡 信一(MD)[1)]、清川 貴子(MD)[1)]、
池上 雅博(MD)[4)]、鷹橋 浩幸(MD)[1)]
1)東京慈恵会医科大学附属病院　病院病理部、
2)東京医科歯科大学大学院
保健衛生学研究科分子病態検査学分野、
3)東京慈恵会医科大学葛飾医療センター　病院病理部、
4)東京慈恵会医科大学　病理学講座

【目的】体腔液は、手術不能な原発不明癌の診断や治療方針を決める重要な検体であるが、細胞診のみから原発巣の特定は困難であり、ホルマリン固定パラフィン切片を用いたセルブロックの併用が不可欠である。今回われわれは、BDシュアパス™法の余剰検体に対して極力セルブロックを作製し、BDシュアパス™法とセルブロック法の病理診断における有用性を検討した。

【対象と方法】対象期間は2013年9月から2015年1月の17ヶ月間とした。セルブロック作製率は、846件中185件（21.9%）で、胸水が111件、腹水が74件であった。細胞診標本はBDシュアパス™法の手順に従いPapanicolaou染色とPAS反応の2枚を作製し、余剰検体から遠心法を用いセルブロックを作製し、双方を比較した。免疫染色は必要に応じて実施した。

【結果】BDシュアパス™法とセルブロック法の診断一致率は93.5%であった。BDシュアパス™法の成績は、感度が92.8%、特異度が94.1%、陽性適中率が92.8%、陰性適中率が94.1%であった。免疫染色を実施したのは185件中37件（20.0%）であった。悪性腫瘍と診断されたのは26件で、そのうち組織型の診断に至ったのは23件（88.5%）、原発巣の特定が可能であったのは13件（50.0%）であった。ALKとEGFRの遺伝子検査が実施されたのは肺原発と診断された5件中3件であり、ALKは3件全て陰性、EGFRは1件でEGFR遺伝子変異が検出された。原発巣が乳腺と診断された2件中1件では、HER2の過剰発現がみられた。

【考察】BDシュアパス™標本を作製し、セルブロックの作製頻度を高めることにより、免疫染色や遺伝子検査による詳細な検索が可能となり、体腔液細胞診の診断精度の向上が期待される。

第 30 回関東臨床細胞学会学術集会

運営委員一覧

会　　長	加藤　良平		
副　会　長	寺本　勝寛		
実行委員長	端　　晶彦		
事　務　局	中澤久美子	中澤　匡男	
実 行 委 員	磯野　　満		
	石井　恵理		
	石井　喜雄		
	大森真紀子		
	小俣　好作		
	小山　敏雄		
	柿﨑有美子		
	菊嶋喜久江		
	近藤　哲夫		
	髙相　和彦		
	森澤　孝行		
実 務 委 員	雨宮　健司	伊奈　政彦	井上　朋大
	今村　辰雄	大石　直輝	笠井　一希
	河西　一成	河西　　誠	勝俣　浩実
	輿石　早紀	輿水　嘉仁	坂本　光正
	佐藤　詩織	沢登　八月	清水　　幸
	杉田　典子	田原　一平	花井　佑樹
	原　　仁	平田　幸子	堀内美奈子
	本田　智美	峰　　広美	三村　理恵
	宮崎　健司	望月　邦夫	望月　敬司
	望月　直子	横内　純子	

協賛企業一覧

【ランチョンセミナー共催】

ホロジックジャパン株式会社

【広告掲載企業】

アズサイエンス株式会社

協和医科器械株式会社

サーモフィッシャーサイエンティフィック株式会社

白井松器械株式会社

日本ベクトン・ディッキンソン株式会社

豊前医化株式会社

ロシュ・ダイアグノスティック株式会社

松波硝子工業株式会社

【展示企業】

サクラファインテックジャパン

ゼク・テック株式会社

武藤化学株式会社

村角工業株式会社

【寄付】

協和医科器械株式会社

A to Z Science Spirits !!

私たちは、第30回 関東臨床細胞学会学術集会を応援しています。

アズサイエンス株式会社

AZ Science Co., Ltd a company of Nabelin group

甲府営業所　〒409-3867　山梨県中巨摩郡昭和町清水新居601-1
TEL 055-222-5131　FAX 055-226-0310

笑顔のために 私たちができること。

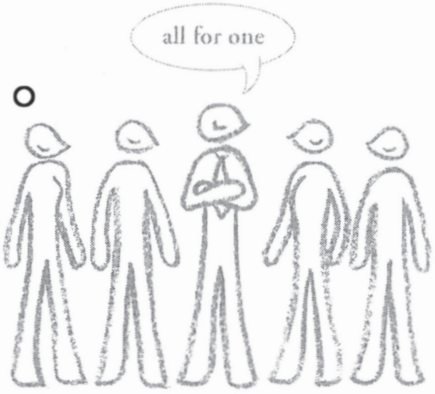

これからも患者さんやその家族の笑顔のために
そして医療従事者の皆様の笑顔のために
私達、協和医科ができることをテーマに
一歩一歩前進して参ります。

協和医科器械株式会社　KYOWA

本社　〒422-8005
静岡県静岡市駿河区池田 156-2
TEL:054(655)6600　代表／FAX:054(265)7730
http://www.kyowaika.co.jp/

＜サービス拠点＞
静　岡：沼津／焼津／掛川／浜松
神奈川：横浜／厚木
山　梨：甲府
愛　知：名古屋／小牧／豊橋／岡崎

Intertek　UKAS
ISO9001:2008 認証取得
(認証番号04291)

病理解剖法医学分野は白井松へお任せください！

特化則対応型　対面切出しテーブル

ついに出ました！水平層流排気装置の対面型！

- 皆様に好評な竜巻の原理を利用し強力に吸い込む水平層流排気装置を対面型に！
- お部屋に合わせて各種サイズに設計！

迅速凍結包埋システム PrestoCHILL

迅速に、平面に、凍結！

- 溶媒を使用しない安全設計
- 氷晶の少ないアイスブロック

検体保存用　ホルマリン自動注入・真空密封装置 SealSAFE

手順作業の標準化・品質の統一に！

- ホルマリンに暴露しないで真空密封
- ホルマリンの使用量を記録

特化則対応　撮影装置付水平層流排気装置

暴露を気にせず臓器撮影！

- ホルマリンに暴露せずに画像・動画・音声を記録
- 等倍撮影・印刷が可能

白井松器械株式会社

http://shiraimatsu.co.jp　http://handex.jp

大　阪：大阪市中央区森ノ宮中央 1-19-16　Tel 06-6942-4181(代)
東　京：東京都足立区扇 2-14-32　Tel 03-5647-1570(代)
北関東：東京都江戸川区北小岩 5-6-9　Tel 03-6458-0697(代)
福　岡：福岡市博多区上牟田 1-5-20　Tel 092-477-2280(代)

BD シュアパス™ 液状処理細胞診システム

検査精度の向上・標準化を実現します

BD シュアパス™
コレクションバイアル

BD シュアパス™法は
ブラシで採取した細胞を100%回収します

検体採取　ブラシの先端のみ入れる　固定・搬送

従来法と比較して不適正率が優位に減少しています※

※Beerman H. et al. Superior performance of liquid-based versus conventional cytology in a population-based cervical cancer screening program. Gynecol Oncol. 2009 Mar;112(3):572-6

液状処理細胞診ラーニングサイト
BD LBC SQUARE
今すぐ検索！
LBCスクエア　検索
www.bdj.co.jp/s/bdlbc/

BD

日本ベクトン・ディッキンソン株式会社
カスタマーサービス 0120-8555-90
www.bd.com/jp/
©2016 BD。BD、BDロゴおよびその他の商標はBecton, Dickinson and Companyが所有します。

MATSUNAMI

臨床病理検査に

●マツナミ顕微鏡用スライドとカバーグラス

松浪硝子工業株式会社

本　　社　〒596-0049 大阪府岸和田市八阪町2-1-10
TEL 072-433-1163 FAX 072-436-2265
東京営業所　〒113-0034 東京都文京区湯島2-29-3
湯島太田ビル1F
TEL 03-5803-2441 FAX 03-5803-3336
http://www.matsunami-glass.co.jp

ISO 9001 JMA QMS REGISTRATION CENTER JMAQA-239
ISO 14001 JMA EMS REGISTRATION CENTER JMAQA-E400
認証範囲
医療用及び光・電子材硝子製品

ISO 13485 JMA MD-QMS REGISTRATION CENTER JMAQA-M009
認証範囲
免疫最適化スライドガラス

Thermo SCIENTIFIC
A Thermo Fisher Scientific Brand

クリオスターNX50

医療機器製造販売届出番号 14B3X00012000017

クリオスターNX50は、操作性を重視したクリオスタットです。

- 試料に合わせて薄切条件を設定できる試料ヘッドの温度調整機能
- 薄切を安定化するナイフキャリア冷却機能
- 電動高さ調節
- 専用試薬噴霧で迅速除菌（約50分）のコールドDシステム（オプション）
- 切片伸展や切片屑の除去に便利なバキュトームシステム（オプション）

凍結切片作製装置

クリオスターNX50

コールドDシステム
簡便な除菌システム

タッチパネルスクリーン
直感的に操作できる
インターフェース

電動高さ調節機能　　操作しやすい高さに容易に調整できます

サーモフィッシャーサイエンティフィック株式会社
アナトミカルパソロジー部
TEL　0120-753-670　FAX　0120-753-671　info.apd.jp@thermofisher.com
本社　〒221-0022　横浜市神奈川区守屋町3ー9

Roche

VENTANA

"Most Powerful" バーチャルスライドスキャナー
VENTANA iScan HT

VENTANA iScan HTは、病理学的検査におけるスライド全数取り込みが実現可能な
"Most Powerful"バーチャルスライドスキャナーです。
病理学的検査のデジタル大量処理と、最速処理を実現することにより、
検査室のワークフローを最適化し、生産性を最大化することが可能になりました。

**業界最速レベルの
ハイスピードスキャン**

45秒／枚（倍率x20、15x15mm）
80枚／時間（倍率x40、15x15mm）

**業界最大レベルの
大量処理**

最大360枚のスライドを
一度に収容可能

**ランダム・コンティニュアス
アクセス方式**

スキャン中に一時停止なしにスライドの追加、
交換ができ緊急オーダーにも迅速に対応可能。

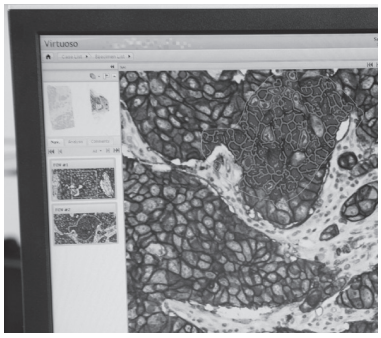

VENTANA Virtuoso

別売りのVENTANA Virtuoso（画像管理・解析ソフトウェア）は、VENTANA iScanシリーズでスキャンした一部免疫染色の画像解析実施や、症例ベースでの管理、カスタマイズ可能な病理レポートの出力など豊富な機能をユーザーフレンドリーに提供します。

特 徴

- 乳腺のHER2/ER/PgR/Ki-67/p53をキャリブレーション不要で解析
- 容易なセカンドオピニオン取得
- LISとの接続による診断効率向上
- テレパソロジー
- 教育用途にも活用可能

「VENTANA」は、ロシュの登録商標です。

ロシュ・ダイアグノスティックス株式会社 〒105-0014 東京都港区芝2-6-1
カスタマーサポートセンター 0120-868-555 http://www.roche-td.jp/

第 30 回関東臨床細胞学会学術集会

プログラム・抄録集

会　長：加藤良平

事務局：山梨大学医学部附属病院　病理部

〒409-3898　山梨県中央市下河東 1110

Tel＆Fax：055-273-9828

第30回 関東臨床細胞学会
学術集会実行委員会